ANNALES
D'ANATOMIE PATHOLOGIQUE
ET D'ANATOMIE NORMALE
MÉDICO-CHIRURGICALE

QUINZIÈME ANNÉE *N° 1* *JANVIER 1938*

MÉMOIRES ORIGINAUX

TUMEUR SYMPATHIQUE EMBRYONNAIRE CHEZ UNE ENFANT

par

Robert DEBRÉ, J. LHERMITTE, P. UHRY
R. PARIS et Mlle ŒMICHEN

L'intérêt de l'observation que nous rapportons ici réside dans, tout d'abord, ce fait que l'enfant, examinée à plusieurs reprises dans les services hospitaliers, a été considérée comme atteinte d'une tumeur maligne dès l'âge de huit mois. Elle a actuellement huit ans, présente un développement général excellent malgré la persistance de la tumeur principale, l'apparition et, ajoutons-le aussi, la disparition de certaines tumeurs accessoires. En second lieu, l'étude histologique d'une masse tumorale, prélevée par biopsie, a montré la nature de ces déformations pathologiques; il s'agit d'une tumeur sympathique embryonnaire dont la désignation exacte appelle quelques remarques.

Voici l'observation clinique et histologique de ce cas :

OBSERVATION CLINIQUE

Plat... (Colette) est née à terme le 24 novembre 1928, pesant 4 kgs 500; enfant unique. Le développement est normal jusqu'à sept mois. C'est alors que la mère, en faisant la toilette de l'enfant, constate l'existence d'une tuméfaction de l'hypo-

616.054
A613

634748

chondre droit. Cette tuméfaction est considérée, à cette époque, par le médecin traitant, comme une hypertrophie du foie.

A huit mois, l'enfant étant en nourrice, on voit apparaître, puis disparaître, sur la paupière gauche, une tuméfaction ayant l'aspect d'un hématome palpébral. Peu de temps après, apparaît, dans la région sus-orbitaire, une tuméfaction du volume d'une noix, qui disparaît progressivement et spontanément en un mois environ.

Cependant la tumeur de l'hypochondre droit augmente petit à petit de volume. A l'âge d'un an, l'enfant est examinée à l'Hôpital des Enfants-Malades, où l'on conseille un traitement par radiothérapie. On pratique sept applications de radiothérapie abdominale, sans aucune diminution de la tumeur.

Pendant toute cette période, l'état général de l'enfant est bon, et son développement physique et psychique normal (première dent à huit mois, premiers pas à dix-huit mois). A deux ans, elle a la coqueluche et la rougeole sans complications.

A l'âge de deux ans et demi (avril 1931), on voit apparaître un petit nodule sous-cutané à la face interne du genou droit. L'enfant est amenée, le 19 octobre 1931, à la consultation de l'hôpital Beaujon. Nous constatons, en plus du nodule du genou signalé par la mère, l'existence d'un second nodule analogue, mobile sous la peau, siégeant à la face postérieure de l'hémithorax droit. L'abdomen est augmenté de volume, tendu, avec légère circulation collatérale, sus-ombilicale; la palpation révèle, dans l'hypochondre droit, une tumeur profonde, descendant dans la région ombilicale, paraissant indépendante du foie, rénitente et indolore. A la percussion, cette tumeur est mate, contrastant par sa matité avec le tympanisme de régions voisines.

La rate est palpable. Il existe une petite hernie ombilicale.

Le reste de l'examen est négatif. Deux points sont encore à signaler cependant : tout d'abord, une petite irrégularité du rebord orbitaire gauche; deuxièmement, des traces d'urticaire sur les jambes. Cet urticaire serait apparu un mois auparavant et aurait conduit la mère à supprimer les œufs dans l'alimentation de l'enfant.

Le 26 octobre 1931, nous pratiquons une biopsie du nodule du genou dont l'examen histologique sera interprété plus loin.

Le 30 novembre 1931, l'enfant est revue pour des lésions cutanées importantes, étendues, avec prurit et suppuration, ayant l'aspect d'un urticaire bulleux et dont on discute les rapports possibles avec l'affection initiale. De plus, un nouveau nodule est apparu à la face antérieure de la cuisse droite.

L'enfant est ensuite suivie régulièrement par nous :

En juin 1932 : aucun changement ;

En avril 1933 : l'état général est excellent. La tumeur abdominale existe toujours avec les mêmes caractères, mais ne paraît plus avoir augmenté de volume; à la palpation, il semble qu'elle soit constituée de deux masses : une supérieure, limitée en bas par un bord net, une inférieure donnant le contact lombaire.

Par ailleurs, le nodule du dos persiste sans changement; la rate est toujours palpable.

En janvier 1935, l'état général est toujours bon. L'abdomen est saillant, tombant en avant; l'ombilic est déplissé. Dans la fosse iliaque droite, la tuméfaction est toujours perçue, distincte du foie, dure, présentant un petit prolongement médian. Son volume est celui du poing environ; elle paraît avoir notablement diminué (du tiers, à peu près).

Dans l'hypochondre gauche, on accroche une autre masse, qui représente

peut-être une autre tumeur. Le petit nodule du dos est toujours perceptible, dur, indolore, très mobile, gros comme un noyau de cerise. Son volume paraît aussi avoir diminué d'un tiers environ.

L'examen neurologique complet ne montre aucun trouble : pas de troubles moteurs au niveau des membres; réflexes tendineux normaux; réflexe cutané plantaire en flexion; aucun trouble du côté des nerfs craniens, mis à part un léger strabisme convergent bilatéral. Il faut signaler encore : une forme un peu particulière du crâne qui est très bombé avec saillie de la région occipitale (le tour de tête est de 53 centimètres); un certain retard de la dentition portant sur les incisives supérieures.

En janvier 1936, l'état est le même. La tumeur abdominale paraît stationnaire; aucun nouveau nodule n'est apparu.

C'est à cette époque que nous examinons le père de l'enfant. Il est bien portant, mais souffre de pytiriasis depuis l'âge de douze ans. De plus, l'examen révèle chez lui deux nodules sous-cutanés au-dessus du coude gauche : l'un du volume d'une noisette, l'autre trois fois plus petit. Enfin, il existe deux petits nævi et un molluscum sur la paroi latérale du thorax.

ÉTUDE HISTOLOGIQUE

Malgré la diversité apparente que présentent des coupes différemment orientées, la structure de la tumeur garde ses traits fondamentaux et caractéristiques. A un faible grossissement, le néoplasme se montre composé de deux éléments distincts : d'une part, des plages où s'accumulent des éléments cellulaires arrondis ou polyédriques; ces éléments forment de larges coulées infiltrantes dont les limites sont des plus capricieuses, moulées qu'elles sont sur des travées fibreuses qui constituent le second élément du néoplasme.

Dans une large partie de la coupe (voir fig. 1), on reconnaît, sectionnés selon des incidences diverses, des trousseaux de fibrilles fines et onduleuses enserrées par une enveloppe plus ou moins épaisse de collagène.

En de nombreux endroits, les fibrilles se colorent très mal ou même ont perdu toute affinité pour les colorants, ce qui indique, à n'en pas douter, une nécrobiose liée à une insuffisance de la vascularisation. En effet, nul réseau sanguin n'apparaît sur certaines coupes et, sur la figure 1, c'est seulement, de-ci de-là, que l'on découvre la coupe de la lumière d'un vaisseau.

Si l'on examine les préparations à l'aide d'un plus fort grossissement, la distinction des deux tissus fondamentaux s'accuse bien davantage. Les plages cellulaires, très nettement circonscrites, comprennent des éléments formés par un cytoplasme intensément coloré par l'éosine, généralement polyédrique ou cuboïde, dont la partie périphérique est souvent plus fortement imprégnée par le colorant que la région centrale. Certaines montrent des formes en raquette, d'autres s'arrondissent. Fait important, ces éléments cellulaires ne présentent entre eux que des rapports de contiguité, et nulle fibrille ne les sépare les uns des autres. A noter également que de nombreux éléments s'appuyent directement sur les paquets de fines fibrilles, qui compartimentent la néoformation.

A ce grossissement (125 D.), les noyaux semblent assez réguliers, les uns très chargés de chromatine, les autres plus clairs, certains vésiculeux, d'autres en pycnose. Sur la coupe vue à un fort grossissement, on voit que des fibrilles déliées et onduleuses sont semées, de place en place, de noyaux fusiformes et étroits.

Les cellules néoplasiques peuvent être facilement étudiées dans tous leurs détails (fig. 3). Ainsi que le montraient déjà les figures précédentes, ces éléments de tailles diverses se présentent tous nettement individualisés et dilués dans des espaces libres, où seulement, à de rares endroits, on peut dépister une ébauche de réticulum fibrillaire.

Du cytoplasme, finement granuleux, ne s'échappe aucune expansion fibrillaire apparente, mais de nombreuses cellules se montrent pourvues de plusieurs noyaux arrondis, vésiculeux pour la plupart, dans lesquels le réticulum chromatinien apparaît fort visible, ainsi qu'un petit nucléole caractéristique. Dans les

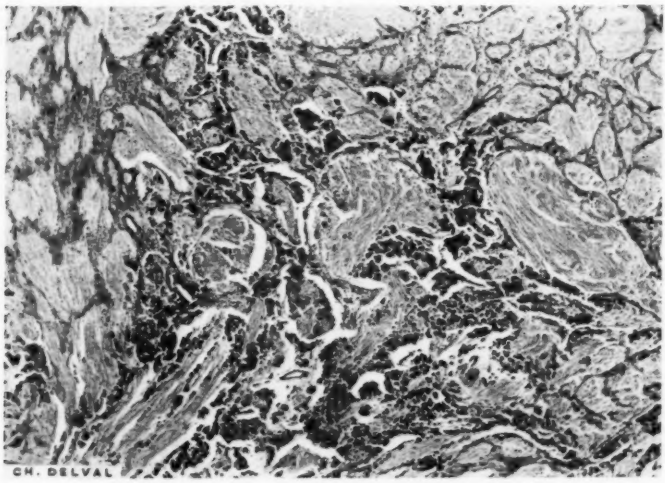

FIG. 1 (gross. : 50 D.).

La tumeur présente des travées très richement fibrillaires, pauvres en noyaux fusiformes, lesquelles se coupent sous des angles très variés. Le microtome les atteint tantôt transversalement, tantôt longitudinalement. Ces travées sont séparées les unes des autres par des cloisons; celles-ci sont faites de cellules, ou plutôt d'un syncytium également très fibrillaire. Les fibrilles s'en échappent pour se continuer dans les travées.

Dans certaines logettes, apparaissent d'autres éléments cellulaires très riches en protoplasme, avec des noyaux vésiculaires (nombreux gains de chromatine), de formes variées, mais souvent cuboïdes, parfois d'aspect épithélial.

Nombreuses pseudo-cellules géantes, constituées par un protoplasma acidophile.

cellules multinucléées, la taille des noyaux est très inégale et, fait caractéristique, à côté de noyaux réguliers, apparaissent des formes en croissant ou en boudin plus ou moins déformé.

En de nombreux endroits, les éléments néoformés offrent des aspects indi-

quant leur dégénérescence : atrophie du cytoplasme, pycnose du noyau, lequel se présente comme une sphérule dense et très fortement colorée par l'hématoxiline.

Voici donc une enfant, dont le père présente deux nodules sous-cutanés au niveau du coude, deux nævi et un molluscum, chez laquelle on découvre fortuitement, à sept mois, une tuméfaction de l'hypochondre droit. Depuis ce moment, jusqu'à l'âge de huit ans, âge actuel de l'enfant,

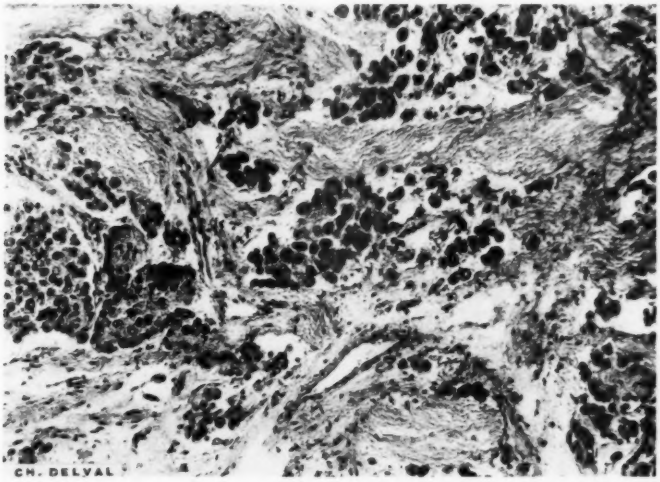

FIG. 2 (gross. : 125 D.).

Même aspect général, mais plus grande richesse en plages cellulaires.

Ici on voit de grands éléments protoplasmiques, aux contours plus ou moins arrêtés, contenant un noyau vésiculeux, très clair, transparent, limité par une membrane nucléaire très colorée. En de nombreux points, on constate l'existence de plages protoplasmiques, très étendues, contenant un ou plusieurs noyaux vésiculaires.

Pseudo-rosettes.

Pseudo-cellules géantes.

Certains noyaux sont dégénérés, se colorent mal, sont complètement vésiculeux.

Dans le protoplasma acidophile de ces éléments, on ne relève aucune structure particulière. Ces éléments forment, dans la tumeur, de véritables coulées cellulaires séparées par des trousseaux de fibrilles contenant peu de noyaux (comme dans la coupe précédente).

la tumeur profonde, rénitente et indolente, est restée très volumineuse, mais ne paraît pas se développer; tout au plus, sa forme a-t-elle paru se modifier quelque peu.

En outre, successivement, sont apparues une tuméfaction palpébrale qui s'est résorbée, une tumeur au niveau du genou, qui a été extirpée pour biopsie, une tumeur sous la peau du dos et à la face antérieure de la cuisse droite, qui semblent actuellement en voie de rétrocession.

D'après les caractères histologiques que nous avons rapportés, l'identification de cette néoplasie n'offre aucune difficulté réelle. De toute évidence, il s'agit d'une tumeur réalisée aux dépens d'éléments du système nerveux, en raison des particularités du stroma et de la morphologie des

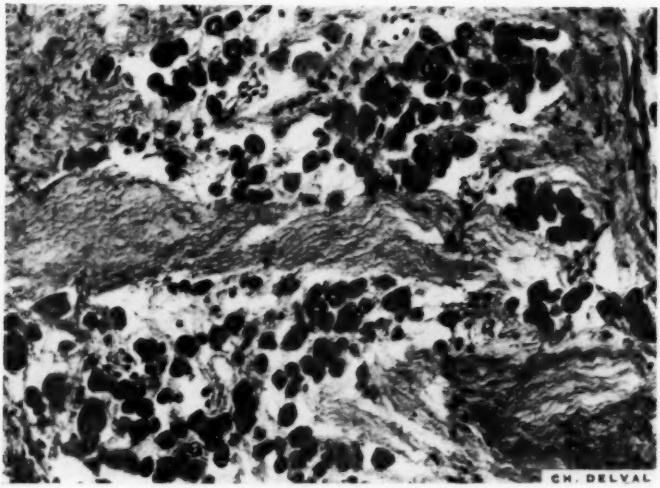

FIG. 3 (gross. : 200 D.).

Sur cette coupe, on voit nettement les fibrilles fines et onduleuses, semées de place en place de noyaux fusiformes et étroits. Les cellules néoplasiques, de tailles différentes, sont toutes bien individualisées; plusieurs d'entre elles sont multinucléées; noyaux arrondis, vésiculeux, de taille inégale; parfois pycnose du noyau.

éléments proprement néoplasiques. Ainsi que le rappellent O. Gagel et M. Bielschowsky, dans leurs articles récents, les tumeurs de ce genre doivent être rangées dans la catégorie des néoplasies dérivées du système sympathique, car l'on y trouve rassemblées les cellules du type sympathique, plus ou moins déformées, mais reconnaissables, ainsi que l'appareil fibrillaire du stroma, qui représente, à l'état d'ébauche imparfaite, la fibrillation sympathique au cours de son développement (Edith Bühlbring).

On le sait, les tumeurs de ce type appartiennent surtout à l'enfant et sont constituées par des travées de fibrilles plus ou moins épaisses et irrégulièrement ordonnées, dessinant de rudimentaires alvéoles au sein desquelles apparaissent, en masses dissociées, les éléments néoplasiques. Ceux-ci peuvent être de plusieurs types, selon qu'il s'agit d'une tumeur appartenant au type embryonnaire *(immature tumor)* ou d'une néoformation du type adulte *(mature tumor)*.

Dans celui-ci, les cellules possèdent un noyau vésiculeux, centré par un petit nucléole, ainsi qu'il en est dans les cellules nerveuses adultes; le cytoplasme laisse apercevoir des granulations basophiles (corps de Nissl); enfin des axones et de véritables dendrites s'échappent des éléments néoformés.

L'autre groupe, répondant aux néoformations du type embryonnaire, ne présente pas de caractères morphologiques aussi précis, pour la raison que ces tumeurs, dites « immatures » par les auteurs anglo-saxons, ne sont pas toujours observées au même stade évolutif. Ainsi, pour ce qui est des tumeurs que nous visons ici, certaines apparaissent aisément identifiables, du fait que, déjà, dans les éléments néoformés, percent certains traits indicatifs de leur nature nerveuse, et que les caractères de la charpente du stroma sont précisément ceux que nous reconnaissons au plus grand nombre des tumeurs du système nerveux, tandis que d'autres tumeurs, dont les éléments sont moins différenciés, plus « embryonnaires », suivant l'ancienne terminologie, se montrent d'une identification plus malaisée et parfois hasardeuse.

Aussi, très justement, a-t-on distingué parmi les tumeurs « immatures » sympathiques, les sympathogoniomes et les sympathoblastomes; les premières, faites d'éléments à peu près tous semblables entre eux et donnant l'aspect du sarcome lymphoïde; les secondes, conservant quelques éléments analogues aux sympathogonies, mais dominées par la masse de cellules plus différenciées, dont quelques-unes multinucléées, enserrées dans une trame très finement fibrillaire.

Incontestablement, le néoplasme que nous avons étudié appartient à la deuxième variété des tumeurs « immatures » sympathiques, nous voulons dire aux sympathoblastomes. En raison de leur structure même, ces tumeurs, qui ne se développent guère que chez l'enfant, apparaissent beaucoup moins malignes que les sympathogoniomes, tout en étant plus dangereuses que ces tumeurs plus évoluées ou adultes, que l'on désigne du terme de ganglioneuromes.

BIBLIOGRAPHIE

BAILEY (PERVICAL) et CUSHING (HARVEY) : *A classification of the tumors of the gliome groupe on a histogenetic basis carter a correlation study of prognosis.* Philadelphie, Lippincote, 1926, pp. 21-22-33 et suivantes.

BÉRARD (PIERRE) : « Les tumeurs communes au système nerveux sympathique et aux paraganglions; sympathomes embryonnaires et ganglionnaires. Revue critique. » (*Thèse*, Paris, 1930.)

BIELSCHOWSKY (MAX) : « Neuroblastic tumors of the sympatheto-nervous system », in *Cytologie and cellular pathology of the nervous system*, vol. III, New-York.

BERNARDBEIG et FAURE : « Un cas de sympathome. » (*Bull. et Mém. de la Soc. de Chir.*, novembre 1933.)

BÜHLBRING (EDITH) : « Ueber das bösartige Neuroblastom der Sympathicus. » (*Archives de Virchow*, v. 268, 1928, p. 300.

CUSHING et WALBACH : « Transformation d'un sympathoblastome malin paravertébral en un ganglioneurome bénin. » (*Amer. Journ. of Pathol.*, mai 1927.)

GAGEL (O.) : « Primaere Tumoren der peripheren Vegetationsnervensystem », in *Handbuch de Bunuke.* O. Foerster, vol. IX, 1936, p. 229.

LETULLE : « Tumeur du grand sympathique », in *Anat. pathol.*, t. I, 1931.

MASSON (PIERRE) : « Les névromes ganglionnaires du grand sympathique. » (*Thèse*, Paris, 1909.)

ROUSSY, LHERMITTE et CORNIL : « Essai de classification des tumeurs cérébrales. » (*Ann. d'Anat. pathol.*, t. I, 1924, pp. 333-378.)

Travail de l'Institut d'Anatomie topographique
et de Chirurgie expérimentale.
Faculté de Médecine de Bucarest (Directeur : Professeur D. Gerota)

RECHERCHES ANATOMIQUES SUR LA VEINE RÉNALE GAUCHE ET SES COLLATÉRALES LEURS RAPPORTS AVEC LA PATHOGÉNIE DU VARICOCÈLE ESSENTIEL ET DES VARICES DU LIGAMENT LARGE

(Démonstrations expérimentales)

par

I. FAGARASANU

I. — *INTRODUCTION*

Les deux veines rénales sont asymétriques et de valeur fort inégale, étant très distinctes tant au point de vue embryologique qu'anatomo-topographique : la veine rénale droite, courte, mesure d'habitude 20 à 35 millimètres et ne reçoit aucune collatérale importante, sauf quelques minces veines urétériques, capsulo-adipeuses et capsulaires accessoires.

Par contre, la veine rénale gauche, de dimensions et de longueur beaucoup plus importante, présente trois portions bien distinctes : 1° une portion rénale proprement dite, qui s'étend jusqu'à l'embouchure de la veine spermatique et qui collecte le sang du rein gauche et des veines pyélitiques, capsulo-adipeuses et capsulaires accessoires; 2° une deuxième portion plus interne, qui s'étend entre l'embouchure de la veine génitale et surrénale gauche; 3° un troisième segment, enfin, qui continue ces deux autres jusqu'au déversement de la veine dans la cave inférieure. Ces deux dernières portions n'appartiennent pas uniquement au rein gauche : elles sont communes au rein, à la veine génitale gauche et à la

veine centrale surrénale du même côté, qui se déverse dans la rénale à gauche, dans la veine cave inférieure à droite. Il faut remarquer que la dernière portion de la veine rénale gauche (portion commune) passe au-devant de l'aorte abdominale pour venir déboucher dans la veine cave : dans son trajet, elle est située sous le pancréas qui la couvre et est traversée sur sa face antérieure par la grande artère mésentérique supérieure, le muscle suspenseur du duodénum (muscle de Treitz), qui va de l'angle duodéno-jéjunal pour s'insérer au pilier gauche du diaphragme, et par la veine splénique qui passe au-devant de la mésentérique supérieure.

Il s'ensuit que la veine rénale gauche est la collectrice du sang veineux d'une grande partie de l'abdomen, on pourrait dire même de toute la moitié gauche de cette cavité : elle reçoit, par opposition de la veine rénale droite, le gros tronc veineux de la surrénale gauche et la veine génitale gauche, ce qui explique son diamètre beaucoup plus grand.

D'autre part, obligée de passer devant l'aorte, croisée sur sa face antérieure par l'artère mésentérique supérieure et par le muscle de Treitz, l'un suspendant dans la position orthostatique la masse de l'intestin grêle, l'autre l'angle duodéno-jéjunal, la veine rénale gauche devrait être très gênée dans son fonctionnement, étant continuellement comprimée entre ces deux formations et l'aorte. Cette compression peut être facilement contrôlée sur les cadavres qui ont été durcis par le formol : l'empreinte profonde laissée par la mésentérique supérieure et le muscle de Treitz est bien visible dans tous les cas où la veine rénale gauche passe normalement.

Cette constatation d'ordre anatomique peut être complétée par d'autres faits d'observations qui plaident en faveur de la stase chronique dans le système veineux rénal gauche : il suffit de rappeler que le rein gauche pèse d'habitude plus que celui du côté droit. Ce fait a été signalé par les anatomistes depuis longtemps : Henle a montré que le poids du rein gauche dépasse de 5 à 7 grammes le poids du rein droit. D'après Testut, le rein gauche présente de 10 à 25 centimètres cubes de plus que le rein droit. De même Sappey, Thomas, Read Peacock, Blosfeld, Dieberg, Bischoff, Dursy, Rayer, Pourteyron (cités par Papin), trouvèrent que le rein gauche pèse un peu plus que le rein droit. Gastaldi, élève de Papin, est arrivé à des conclusions très intéressantes à ce point de vue : chez les enfants, le poids de chaque rein est sensiblement égal. Chez les adultes, hommes et femmes, le poids du rein gauche dépasse celui du rein droit dans la majorité des cas. Ces faits d'observation nous donnent le droit de penser que cette inégalité de poids est acquise et non congénitale.

D'autre part, le testicule du côté gauche est d'habitude plus grand et plus pesant que celui du côté droit et pend un peu plus bas, même norma-

lement. Cette asymétrie peut être contrôlée aisément et a été remarquée par les sculpteurs antiques : on n'a qu'à regarder quelques-unes des statues célèbres (Hermes de Praxiteles (1), Doryphoros de Polyklet, l'Idolino de bronze de Florence, etc.) pour s'en convaincre. D'autre part, d'après Landouzy et Carré, dans plus de 60 % des cas, il existerait une congestion passive des veines du plexus testiculaire *gauche* se traduisant par un état d'ectasie légère des veines du plexus spermatique. Ces chiffres sont très significatifs ; ils montrent qu'en dehors même du varicocèle existent des états de congestion passive avec ectasie, *uniquement* du côté du plexus spermatique gauche.

Quoique remarqués depuis longtemps, ces faits n'ont jamais reçu une explication. Nous croyons pouvoir mettre sur le compte de la stase sanguine dans le système veineux rénal gauche, cette asymétrie.

L'apparition du varicocèle dit *idiopatique*, situé presque toujours du côté gauche, a été mise en rapport avec le fait que la veine spermatique gauche se déverse dans la rénale, pendant qu'à droite elle se déverse dans la cave inférieure : il en résulterait une stase dans les veines pampiniformes, à cause du sens des deux courants sanguins qui se rencontrent sous un angle droit. Le mal fondé de cette assertion est facile à démontrer et nous allons y revenir dans un instant, à l'occasion de la pathogénie de cette affection.

L'asymétrie, tant anatomique que fonctionnelle, de deux veines rénales est complétée par le fait qu'à gauche la grande veine surrénale centrale se déverse presque dans tous les cas dans la veine rénale, vis-à-vis de l'embouchure de la veine génitale, pendant qu'à droite elle se déverse dans la veine cave.

On sait que la sécrétion adrénalinique de la surrénale est charriée uniquement par cette veine centrale : *l'adrénaline contenue dans le sang est déversée donc à gauche, dans la veine rénale, à proximité de l'embouchure de la veine génitale. Ce fait n'aurait aucun effet sur la tonicité de cette veine, déjà mise en hypertension par la stase provoquée par sa situation topographique toute spéciale ?*

Nous croyons trouver, dans la réponse de ces quelques propositions, la réponse même des causes qui provoquent le varicocèle chez l'homme et chez la femme.

Mais cette affection ne se rencontre que chez un nombre restreint de sujets, pendant que les dispositions anatomiques sus-mentionnées sont la règle. Comment se fait-il alors que beaucoup y échappent ?

Quels sont les moyens par lesquels la veine rénale gauche se met à l'abri des effets de la stase et de l'hyperpression ?

(1) C'est à M. le professeur Rainer que nous devons cette remarque.

C'est en voulant répondre à tous ces points d'interrogation que nous avons entrepris cette étude anatomique et expérimentale qui nous a conduit à la constatation que la veine rénale gauche, par opposition à celle du côté droit, est prévue d'un système de veines efférentes (canaux de sûreté) très bien développées et qui ne manquent que rarement; *l'absence ou l'insuffisance de ces veines efférentes (canaux de sûreté) favorise la stase et détermine la dilatation passive du plexus veineux génital gauche qui s'y déverse.*

Avant d'entrer dans l'exposé des documents anatomiques et expérimentaux qui nous ont permis de faire ces affirmations, il est nécessaire de passer en revue les différentes hypothèses qui ont été émises avant nous pour expliquer la pathogénie du varicocèle ou des varices utéro-ovariennes, affections qui, très ressemblantes cliniquement, devraient reconnaître les mêmes causes pathogéniques.

II. — *LES DIFFÉRENTES HYPOTHÈSES ÉMISES SUR LA PATHOGÉNIE DU VARICOCÈLE ET DES VARICES DU LIGAMENT LARGE*

On sait qu'aucune des explications qui ont été données jusqu'à présent sur ces affections n'a été satisfaisante, n'étant pas en concordance avec les faits d'observation. Il est très curieux de remarquer l'absence presque complète des recherches anatomiques pour élucider ce problème, qui est resté tout aussi mystérieux qu'il y a cent ans. Landouzy père écrivait à ce propos, en 1838, « qu'il est très difficile de trouver dans le cadre nosologique une affection moins étudiée que le varicocèle ».

On pourrait dire la même chose aujourd'hui.

Quoique l'affection est connue depuis l'antiquité, les nombreuses explications pathogéniques données n'ont pas apporté la conviction, quoiqu'un bon nombre de ces hypothèses accuse des dispositions anatomiques spéciales à la veine spermatique gauche comme étant la cause du varicocèle.

Laissons de côté les explications qui ont invoqué des facteurs d'ordre général : l'hérédité, la « mauvaise étoffe » veineuse (Périer), les hernies (Carré), etc. Toutes ces hypothèses ne sont pas capables d'expliquer pourquoi, dans plus de 99 % des cas (d'après ce que nous avons pu constater, compulsant 400 observations provenant de différents chirurgiens), le varicocèle est situé seulement du côté gauche.

Seules sont à prendre en considération, les hypothèses qui ont tenté d'expliquer cette unilatéralité presque constante du varicocèle chez l'homme. On sait que, chez la femme, le varicocèle essentiel se traduit

par l'existence d'un gros paquet de veines dilatées situé dans le ligament large. L'affection est moins connue que chez l'homme, à cause de sa situation profonde intrapelvienne, la laparotomie seule étant capable de la mettre en évidence. Même au cours de la laparotomie, les paquets veineux ne sont pas visibles dans tous les cas, à cause de la position déclive qu'on donne d'habitude à la malade pendant l'opération, position qui favorise la circulation de retour et affaisse les veines dilatées. Autrement l'affection devrait être aussi fréquente que chez l'homme et reconnaître les mêmes causes. Par opposition avec ce qu'on constate chez l'homme, chez la femme le varicocèle quoiqu'étant le plus souvent constaté du côté gauche, peut être bilatéral. Mais même dans ce cas la tumeur veineuse est beaucoup plus grande du côté gauche. Ce fait n'a pas reçu une explication. D'après nous cette explication est très simple :

Les veines utéro-ovariennes communiquent largement entre elles au niveau de l'utérus et des parois du bassin, ce qui explique que les veines, dilatées seulement du côté gauche au commencement, peuvent avec le temps se dilater du côté opposé aussi, forcé par le sang du réseau utéro-ovarien gauche qui cherche une voie vicariante. Autrement la ressemblance des deux affections est frappante, à la seule différence que chez l'homme le plexus pampiniforme n'étant pas anastomosé avec celui du côté opposé, le varicocèle reste toujours cantonné du côté gauche; ces quelques anastomoses transversales prépubiennes et sus-pubiennes, qui unissent les deux plexus spermatiques, sont valvulées, d'après Périer, en sens inverse, ne permettant pas la communication du sang d'un côté à l'autre.

Parmi les hypothèses invoquant des dispositions anatomiques, les seules qui nous intéressent, restent à discuter :

1° L'hypothèse qui incrimine la présence du côté gauche du côlon sigmoïde rempli de matières stercorales; la veine spermatique gauche qui passe au-dessous du côlon sygmoïde serait comprimée (Callisen, J.-L. Petit, Richet).

Contre cette hypothèse, les arguments sont en nombre :

Pourquoi le varicocèle n'apparaît-il pas dans le décubitus dorsal, cette dernière position favorisant la compression du côlon pelvien ?

Pourquoi les grands constipés ne sont-ils plus souvent atteints de varicocèle ? Landouzy n'a rencontré qu'un seul varicocéleux sur 17 constipés examinés.

Pourquoi le varicocèle régresse-t-il ou même disparaît-il chez les vieillards qui sont d'habitude des constipés ? Pourquoi le varicocèle ne serait-il pas constaté aussi souvent à droite où le cæcum se trouve dans la même situation que le côlon iliaque ?

2° Hyrtl était d'avis qu'on pourrait expliquer le varicocèle par le fait

que l'artère spermatique dans sa portion abdominale fait un tour et demi de spire autour de la veine, et que cette spirale est plus complète à gauche, disposition qui n'a pas été confirmée depuis.

3° Henle, Périer, Dalla-Vedova, Roser, entre autres, ont insisté sur l'insuffisance des valvules sur la veine spermatique ou utéro-ovarienne, valvules qui sont réduites à de simples replis et qui sont très rares. Mais cette insuffisance valvulaire est *bilatérale*, le varicocèle ne l'est pas.

4° D'après Brinton, le varicocèle serait plus fréquent à gauche, parce que la veine spermatique gauche est dépourvue de *valvule ostiale*, tandis qu'à droite elle serait constante. Rivington, contrôlant cette assertion, a observé des valvules de deux côtés et signale ce fait que si la valvule ostiale gauche fait défaut, elle peut être remplacée par une paire de valvules dans la rénale, un peu au delà de l'embouchure spermatique.

D'autre part Theile, Henle, ont rencontré accidentellement des valvules sur le trajet des veines ovariennes, notamment du côté gauche.

5° Morgagni, Astley Cooper ont expliqué la fréquence du varicocèle du côté gauche par le fait que la veine génitale gauche se déverse dans la veine rénale sous un angle droit, les deux courants sanguins se rencontrant en sens perpendiculaire, tandis que la veine génitale droite se déverse dans la veine cave, parallèlement à l'axe du courant sanguin de ce vaisseau.

Cette hypothèse ingénieuse en apparence a été reproduite sans contrôle par tous les auteurs qui ont rédigé le chapitre du varicocèle dans les traités de pathologie, quoiqu'elle n'explique pas : 1° pourquoi le varicocèle se rencontre seulement *chez certains sujets à une époque déterminée* de la vie, du moment que la disposition anatomique invoquée est constante chez tous les sujets depuis la naissance; 2° pourquoi le varicocèle rétrocède ou disparaît même quelquefois vers la vieillesse ?

On voit bien que même les hypothèses actuellement en vigueur, qui reconnaissent une base anatomique au varicocèle, ne sont pas capables de répondre aux questions suivantes :

1° Pourquoi le varicocèle ou les varices du ligament large se rencontrent-elles presque dans tous les cas à gauche ?

2° Pourquoi le varicocèle est-il l'apanage des jeunes, étant presque toujours constaté à l'occasion de l'apparition des fonctions génitales ?

3° Pourquoi le varicocèle régresse-t-il très souvent au moment où ces fonctions ont cessé ou sont sur le point de régresser ?

C'est à ces propositions que nous tâcherons de répondre en nous appuyant sur des faits d'observations certaines.

III. — *RECHERCHES ANATOMIQUES PERSONNELLES*

Nos premières recherches faites sur 20 cadavres ont déjà fait l'objet d'une communication à la Société Anatomique, en collaboration avec Mlle M. Radovici (1), et ont été dirigées vers la topographie de la veine rénale gauche et ses canaux anastomotiques de sûreté.

Poursuivant depuis ces recherches (2), nous avons rassemblé un nombre de 71 observations sur des cadavres d'adultes et de fœtus des deux sexes.

Ce sont les constatations que nous avons pu faire en examinant ces cadavres que nous allons donner plus bas.

Ces recherches se réfèrent : 1° à la topographie de la veine rénale gauche; 2° à la constitution de cette veine et à la question des valvules; 3° à l'étude des collatérales *afférentes* de la rénale gauche (veine génitale et surrénale); 4° à l'étude des collatérales *efférentes* de cette même veine (voies anastomotiques de sûreté); 5° aux anomalies et aux états pathologiques que nous avons rencontrés concernant le système veineux rénal gauche.

Pour expliquer les dispositions anatomiques constatées et les anomalies que nous avons rencontrées, nous avons complété notre étude avec un aperçu sur le développement embryologique de la veine rénale gauche et de ses collatérales afférentes et efférentes.

1. — La situation topographique de la veine rénale gauche et ses conséquences.

Après avoir reçu la veine génitale gauche et la capsulaire centrale gauche, la veine rénale passe au-devant de l'aorte pour venir déboucher dans la veine cave inférieure. D'habitude cet abouchement se fait au-dessus de l'abouchement de la veine rénale droite, mais je l'ai vu très souvent se faire à la même hauteur ou même plus bas, et cela sans être en fonction de l'angle sous lequel la veine rénale gauche atteint la cave inférieure. C'est-à-dire qu'une veine rénale gauche très oblique ascendante peut se déverser au-dessous du point d'abouchement de la rénale droite, pendant qu'une autre veine transversale ou même légèrement descendante peut atteindre la veine cave au-dessus de la rénale droite.

(1) Fagarasanu (I.) et Radovici (M.) : « Recherches anatomiques sur les voies anastomotiques de sûreté de la veine rénale gauche. » (*Soc. Anat. de Bucarest*, séance du 30 mai 1931.)

(2) Fagarasanu : « Recherches anatomiques et expérimentales sur la pathogénie du varicocèle. » (*Soc. de Chir. de Bucarest*, séance du 26 mai 1937, et *Revista de Chirurgie*, n°s 3-4, 1937.)

L'angle d'abouchement de la veine rénale gauche dans la cave inférieure est aussi très variable; sur la plupart des pièces examinées, la veine rénale gauche est oblique ascendante et se déverse sous un angle qui varie entre 45° et 70°. C'est le type de veine rénale ascendante (v. fig. 1).

Dans un deuxième type, la veine rénale gauche se déverse transversalement, s'abouchant sous un angle droit (v. fig. 2).

Dans un troisième type, enfin, la veine rénale gauche est oblique descendante et se déverse quelques bons centimètres au-dessous de la veine rénale droite.

Sur les 71 cadavres examinés, nous avons rencontré : le type I : 42 fois,

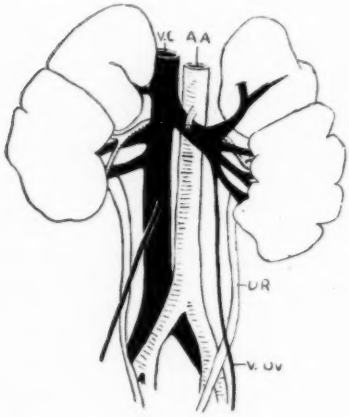

Fig. 1.

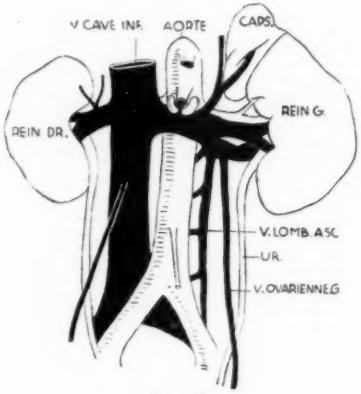

Fig. 2.

Fig. 1. — *Veine rénale gauche oblique ascendante* (type I). *Veine rénale droite double* (fœtus) (original).

Fig. 2. — *Veine rénale gauche transversale* (type II) (original).

ce qui fait 67,6 %; le type II : 13 fois, ce qui fait 18,3 %; le type III : 5 fois, ce qui fait 7 %.

Dans 66 cas, la veine rénale gauche était préaortique; dans 5 cas, elle était rétroaortique (v. fig. 3).

De ces 5 cas de veines rénales gauches rétro-aortiques 3 se déversaient dans la veine cave à la hauteur normale. Dans deux autres cas, la veine rénale gauche se déversait anormalement : une fois, elle était ascendante et se déversait derrière l'aorte dans la grande veine azygos dont elle constituait l'origine (v. fig. 21 et 22).

Une autre fois dans la veine iliaque primitive gauche, par l'intermédiaire d'une veine cave inférieure gauche anormale (v. fig. 23 et 24). Ces

deux cas, très intéressants du point de vue qui nous préoccupe comme nous allons le voir dans un instant, constituent des anomalies dont l'explication ne pourra être trouvée que dans le développement embryologique du système veineux de l'abdomen.

Nous allons revenir sur ce développement qui laisse ses traces sur la veine rénale gauche non seulement dans les cas d'anomalie de cette veine, mais même dans les cas où elle est normalement constituée. En effet, sur un bon nombre de pièces d'adultes et surtout de fœtus, nous avons trouvé une disposition assez curieuse, mais explicable embryologiquement, de la

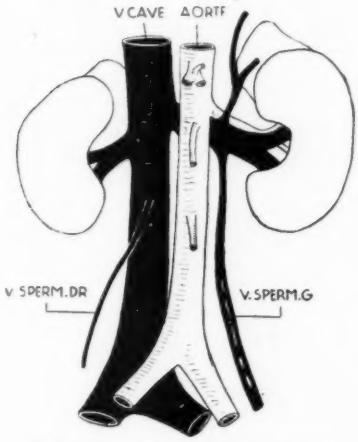

FIG. 3. — *Veine rénale gauche rétro-aortique* (original).

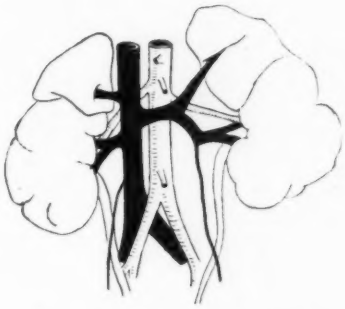

FIG. 4. — *Veine rénale gauche « en baïonnette »*. — Vestiges des différents troncs veineux qui prennent part à la constitution de cette veine (fœtus) (original).

veine rénale gauche. Cette disposition consiste dans le fait que la veine rénale gauche se présente comme formée de trois morceaux distincts, disposés « en baïonnette », c'est-à-dire qu'elle est deux fois coudée avant son déversement dans la veine cave. Cette disposition peut être rencontrée autant dans le type I, dans lequel la veine est ascendante (v. fig. 4), que dans le type II, ou en cas d'anomalie, surtout quand la veine rénale gauche se déverse dans la cave inférieure à un niveau très bas. Nous allons voir que cette disposition de la veine rénale gauche représente les vestiges des différentes pièces qui prennent part à la constitution de cette veine.

Du point de vue de l'abouchement de la veine spermatique ou ovarienne, ces différents types de veines rénales présentent un intérêt tout spécial, puisqu'elles montrent que bien des fois la veine génitale se déverse ou sous un angle très obtus, donc presque dans la continuité du courant rénal,

ou très aigu, comme on voit sur les figures 23 et 24, représentant l'anomalie dont nous avons parlé.

Nous n'avons pourtant jamais constaté l'influence de l'angle de déversement de la veine génitale dans la rénale sur l'état de distension de cette veine. Au contraire, une des trois pièces que nous avons rencontrées et qui présentaient les veines utéro-ovariennes gauches en état de varicocèle, appartenait au type des veines rénales très obliques ascendantes (v. fig. 5).

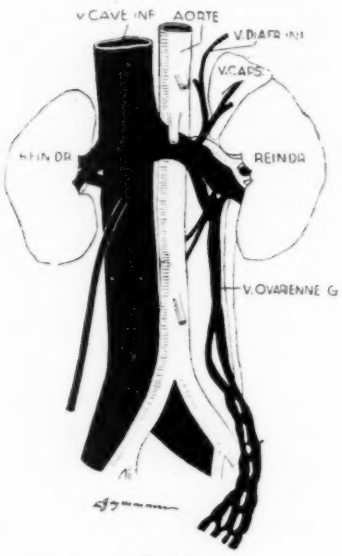

Fig. 5.

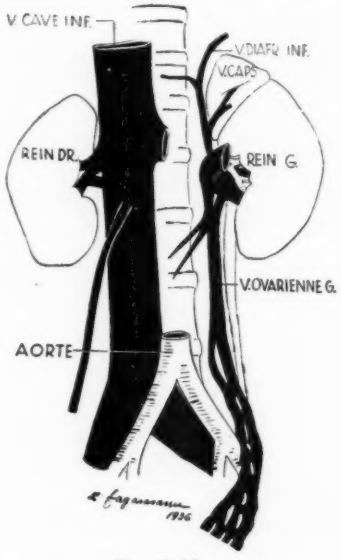

Fig. 5 *bis*.

Fig. 5 et 5 *bis*. — *Veine rénale gauche de type ascendant; veine ovarienne gauche se déversant par un dédoublement.* — Il n'existe pas de canaux de sûreté : varicocèle pelvien gauche (original).

2. — Les rapports de la veine rénale gauche avec l'artère mésentérique supérieure.

D'habitude la veine rénale gauche passe immédiatement sous l'artère mésentérique supérieure, étant séparée de l'origine de celle-ci par une distance de quelques millimètres. L'espace compris entre l'artère et la veine est comblé par les deux ganglions mésentériques du plexus solaire, par des ganglions lymphatiques du groupe mésentérique supérieur ou préaortique qui sont en nombre de deux à trois, rarement plus, et par du

tissu conjonctif et des fibres sympathiques provenant du plexus solaire. Toutes ces formations contribuent à la compression qu'exerce le pédicule mésentérique supérieur sur la veine rénale gauche, quand cette veine est normalement située (v. fig. 6).

D'autres fois mais plus rarement, nous avons rencontré la veine rénale gauche passant au-devant de l'aorte à une distance de quelques centimètres au-dessous de l'origine de la mésentérique supérieure. Les chiffres extrêmes que nous avons pu obtenir en mesurant la distance qui sépare l'origine de la mésentérique supérieure de la veine rénale, ont varié entre 2 millimètres et 5 centimètres.

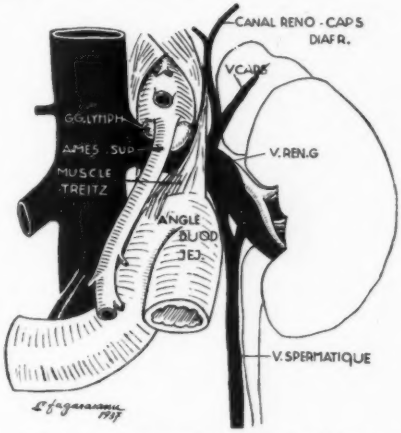

FIG. 6. — *Les rapports topographiques de la veine rénale gauche avec l'artère mésentérique supérieure, le muscle de Treitz et l'angle duodéno-jéjunal* (figure originale).

3. — Les rapports de la veine rénale gauche avec la colonne vertébrale.

Sur les 48 cadavres d'adultes chez qui nous avons spécialement noté ce détail, nous avons trouvé que la veine rénale gauche traverse d'habitude l'aorte au niveau de la première vertèbre lombaire (22 fois). Assez souvent, nous l'avons rencontrée traversant au niveau du disque L. I, L. II (17 fois). Plus rarement, entre la première lombaire et la douzième dorsale (8 fois). Dans un cas, elle traversait le corps de la IIe lombaire.

4. — Les rapports de la veine rénale gauche avec le muscle suspenseur du duodénum (muscle de Treitz).

Ce faisceau musculaire a été décrit par Treitz en 1873, et est constitué par des fibres lisses et du tissu fibreux. Il est mince et aplati, mais résistant dans tous les cas. Il prend naissance en haut sur le pilier gauche du diaphragme, ainsi que dans le tissu conjonctif qui entoure le tronc cœliaque. De là, il se porte en bas et s'étale sur l'angle duodéno-jéjunal et sur le tiers supérieur ou la moitié supérieure du bord droit de la quatrième portion du duodénum, ayant au total la forme d'un éventail renversé

(v. fig. 6). Ces fibres lisses se continuent avec la couche des fibres longitudinales du duodénum. Dans son trajet, ce petit paquet musculo-fibreux traverse la veine rénale gauche sur sa face antérieure, à quelques millimètres en dehors de la mésentérique supérieure. Les rapports du muscle de Treitz avec la veine rénale gauche sont, d'après ce que j'ai pu constater, assez constants. Pourtant, dans les rares cas où l'angle duodéno-jéjunal était haut situé, cet angle était en rapport avec la veine rénale gauche, son muscle suspenseur étant situé plus haut.

La mésentérique supérieure et le muscle de Treitz constitue des obstacles réels dans le cours du sang de la veine rénale gauche. Probablement que la compression est intermittente du côté de la mésentérique supérieure et de l'aorte, vu les battements de ces deux artères. Néanmoins elle est suffisante pour laisser une empreinte profonde sur la veine rénale gauche des cadavres qui ont été durcis par le formol. Grégoire a déjà fait la remarque que la veine rénale gauche pourrait être comprimée par la pince aortico-mésentérique, et que cette compression pourrait être invoquée comme étant la cause du varicocèle. Mais cette disposition anatomique étant normale, ne suffit pas à expliquer l'apparition de cette affection qui se rencontre assez rarement.

L'empreinte du muscle de Treitz est de même très bien visible et facile à constater sur les cadavres dont ce muscle est en rapport avec la face antérieure de la veine rénale gauche.

Au-devant du muscle de Treitz et de l'artère mésentérique supérieure passe la grosse veine splénique qui va du hile de la rate jusqu'à l'origine de la veine porte. Au-dessus de toutes ces formations se trouve le pancréas fixé à la paroi abdominale postérieure par la lame de Treitz, donc n'étant pas mobile et ne permettant pas l'expansion des formations veineuses qu'il couvre.

Ces conditions circulatoires de la veine rénale gauche sont spécifiques à l'homme. Elles sont en rapport avec la situation topographique commandée par la station bipède. On pourrait dire que les vices de circulation dans cette veine qui conduit à la stase dans son système (varicocèle, varices pelviennes, descente plus bas du testicule gauche, etc.), traduisent l'inadaptation anatomique de quelques sujets à cette station bipède. D'après nous, le varicocèle de l'homme et les varices du ligament large de la femme constituent des véritables maladies orthostatiques.

5. — La question des valvules des veines rénales et génitales.

L'absence des valvules ou leur insuffisance le long de la veine génitale ou à son orifice d'abouchement étant invoquée parmi les causes du varicocèle, nous avons essayé de nous faire une idée personnelle sur cette

question, en examinant de ce point de vue un nombre de 30 pièces. Nous avons recherché les valvules le long des deux veines rénales et à leur orifice d'abouchement, ainsi que les valvules ostiales des veines génitales.

On admet généralement que le système veineux du rein est avalvulé; Lejars déclare ne pas avoir jamais vu des valvules sur 80 cadavres examinés. Jacquemet, MacDonnell, Rivington, ont trouvé à l'orifice de l'abouchement des veines rénales une valvule plus ou moins bien fermée; Jacquemet, sur 34 sujets, a vu une seule fois une valvule double permettant une occlusion hermétique. Donnell a figuré deux valvules superposées à l'orifice d'une veine rénale. D'après Brinton, la veine spermatique gauche serait dépourvue de valvule ostiale, tandis qu'à droite elle serait constante, ce qui expliquerait d'après lui la fréquence du varicocèle à gauche. Rivington, contrôlant cette affirmation, a observé des valvules ostiales de deux côtés et signale ce fait que si la valvule ostiale gauche fait défaut, elle peut être remplacée par une paire de valvules pariétales sur le trajet de la veine rénale, un peu en avant de l'embouchure d'une spermatique avalvulaire. Kolster enfin, en contradiction avec les observateurs précédents, a rencontré, sur 103 sujets, 33 fois des valvules, surtout à droite. Vu l'importance que peuvent présenter, au point de vue de la pathogénie du varicocèle, les valvules de la veine rénale et génitale, nous avons recherché d'une façon systématique les valvules sur 30 cadavres d'adultes de ces 71 qui font l'objet de cette étude. Voici nos constatations :

La veine rénale droite ne présente jamais des valvules *pariétales* sur ces 30 cadavres examinés. Au contraire, nous avons rencontré très souvent une *valvule ostiale* de cette veine. Dans 5 cas, ces valvules étaient suffisantes : elles étaient doubles et avaient l'air de bien fermer l'orifice d'abouchement; il s'agissait, dans ces 5 cas, de veines rénales droites doubles, se déversant séparément dans la veine cave. Dans 16 cas, nous avons rencontré à l'orifice d'abouchement de la rénale droite une valvule unique, insuffisante, située à la partie inférieure de l'embouchure : dans tous ces cas, la veine rénale droite était unique.

La veine rénale gauche, au contraire, ne présente jamais une valvule ostiale et présente très souvent des valvules pariétales. Ces valvules pariétales sont situées au point d'abouchement des branches d'origine de la veine rénale gauche dans le tronc commun. J'ai rencontré 11 fois des valvules doubles, suffisantes ou insuffisantes, à ce niveau. D'habitude ces valvules sont situées en aval de l'embouchure de la veine génitale gauche : dans deux cas seulement, j'ai vu la spermatique se déverser dans une branche d'origine de la rénale gauche, qui était pourvue d'une paire de valvules en amont de ce déversement.

On peut conclure de ces constatations que les valvules de la veine rénale

des deux côtés sont *ostiales* à leur origine : les branches qui constituent la veine rénale gauche sont en réalité les veines rénales gauches *primitives* qui ont gardé, de même que la veine rénale droite, leur valvule ostiale.

Les valvules pariétales proprement dites manquent de deux côtés; elles manquent aussi le long des différents fragments veineux qui prennent part à la constitution de la rénale gauche, d'origine embryologique très complexe, comme nous allons voir dans un instant.

Les valvules ostiales de la veine génitale des deux côtés étaient absentes dans plus de la moitié des cas. Nous les avons trouvées présentes 6 fois de deux côtés : elles étaient doubles, mais paraissaient insuffisantes. Dans 7 cas, elle était unique, étant constatée ou seulement à droite, ou seulement du côté gauche.

De ces constatations, on peut déduire que les valvules peuvent être rencontrées sur les veines rénales et à l'embouchure de la veine génitale, mais que leur présence est relativement rare et qu'elles ne sont pas capables de s'opposer aux reflux du sang de la veine rénale dans la veine génitale, n'étant pas situées le plus souvent qu'en aval de l'embouchure de la veine génitale gauche. Il en résulte que l'hyperpression veineuse, qui est la conséquence des difficultés circulatoires créées à la veine rénale gauche par ses rapports topographiques imposés par la station bipède, peut très bien se réfléter sur la circulation spermatique ou utéro-ovarienne gauche, créant le varicocèle ou les varices du ligament large, les valvules n'étant pas capables, même quand elles existent, de s'opposer à ce reflux, étant presque toujours insuffisantes.

6. — Les collatérales de la veine rénale gauche.

D'après la direction du courant sanguin, nous allons diviser les veines collatérales de la rénale gauche en deux grandes classes :

1° Collatérales afférentes ;

2° Collatérales efférentes.

Les collatérales afférentes sont aussi de deux ordres :

a) Les unes, communes aux deux veines rénales, se déversent dans les branches d'origine de la rénale gauche qui représente la rénale primitive : ce sont les veines bassinétales ou pyélitiques, urétériques, capsulaires inférieures et capsulo-adipeuses.

b) Veines afférentes propres de la veine rénale gauche :

1° *La veine centrale surrénale gauche.* 2° *La spermatique ou utéro-ovarienne gauche.*

Ce sont ces deux dernières qui nous intéressent, d'autant plus que leur présence presque constante du côté de la rénale gauche est accompa-

gnée de la présence d'un système de veines efférentes très bien organisé, que nous allons voir dans un instant et qui existe de même *uniquement* du côté gauche. *Nous voyons là une corrélation qui ne peut être due au simple hasard ; d'après nous, le système des canaux de sûreté de la veine rénale gauche (veines efférentes) doit être interprété comme des voies dérivatives du sang de ces deux veines et surtout de la veine génitale, à situation déclive, vers le cœur, la voie de la rénale gauche étant surchargée et en même temps partiellement entravée par la compression de la mésentérique supérieure et du muscle de Treitz.*

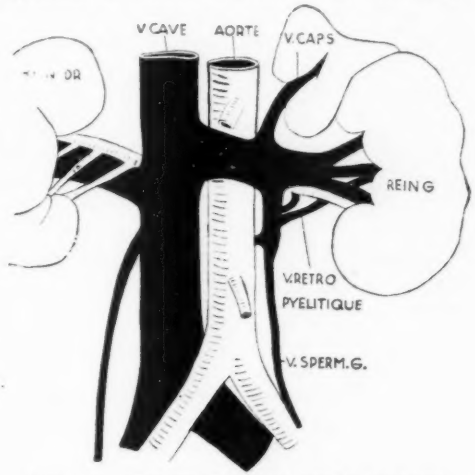

FIG. 7. — *Canaux de sûreté génito-lombaire et génito-azygo-lombaire* (figure originale).

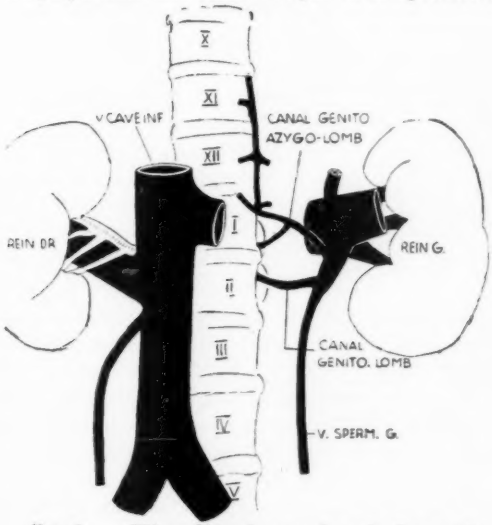

FIG. 8. — (Même légende que dans la figure 7.)

Cette affirmation résulte de nos constatations anatomiques qui nous ont permis de voir l'étroite corrélation qui existe entre le développement de ces deux systèmes collatéraux. La veine génitale gauche se déverse d'habitude dans la rénale gauche, dans un point qui est toujours voisin du point de départ du ou des canaux de sûreté; cet abouchement se fait

quelquefois par un dédoublement de la veine génitale. Le canal de sûreté peut sortir alors de ce dédoublement. D'autres fois j'ai vu des canaux de sûreté multiples sortant de la terminaison de la veine génitale qui était très dilatée (v. fig. 7 et 8).

Tous ces faits sont des arguments puissants en faveur du point de vue exprimé plus haut.

La stase chronique et le reflux du sang rénal dans la veine génitale sont constatés seulement dans les cas où ses canaux sont absents ou sont insuffisants. Dans plus de la moitié des pièces examinées, la spermatique ou utéro-ovarienne gauche était plus grosse ou plus dilatée que celle du côté droit, ce qui nous fait croire que, même dans les cas où ces canaux existent, la circulation de retour dans la spermatique est beaucoup plus difficile que du côté droit.

7. — Les veines efférentes de la rénale gauche (veines collatérales de sûreté).

Sur les 71 pièces anatomiques que nous avons pu examiner à ce point de vue, nous avons rencontré des canaux de sûreté (veines efférentes) dans 65 cas à gauche.

Dans 6 cas, ces canaux étaient absents : il s'agissait dans ces cas de trois adultes dont une femme et deux hommes, et de trois fœtus.

Fig. 9. — *Canal réno-cave du côté droit, chez un fœtus* (figure originale).

Du côté droit, nous n'avons rencontré que deux fois de petites veines ayant le rôle dérivatif et qui ne ressemblent que de loin à celles de la rénale gauche.

Dans un cas, une petite veine sortait de la face postérieure de la veine rénale droite pour se diriger obliquement descendante vers une veine lombaire droite. Dans l'autre (v. fig. 9), une veine assez grêle se dirige du hile du rein droit pour se déverser dans la veine cave inférieure, un peu au-dessus de l'origine des iliaques primitives.

Cette constance de canaux de sûreté à gauche et leur absence presque constante à droite est très significative et a été remarquée par Lejars,

qui s'est particulièrement occupé de ces voies de sûreté de la veine rénale; il a rencontré un canal réno-azygo-lombaire dans 88 % des cas à gauche. Cet auteur n'a rencontré que 6 fois sur 70 cadavres un canal à droite.

Ces canaux dérivatifs des veines rénales sont connus depuis longtemps et ont été représentés dans les travaux de Henle, Cruveillier, Quain, Burgery et Jacob. Ces auteurs ne font que les mentionner. Lejars, qui a attiré l'attention des anatomistes sur eux, se contente de les décrire, sans

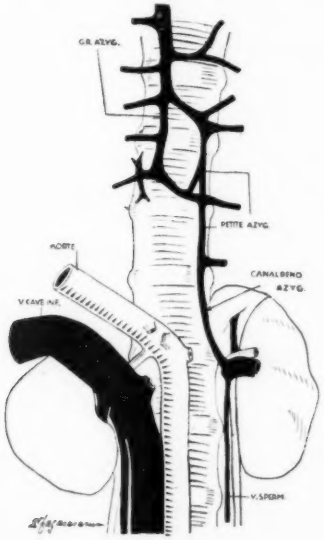

Fig. 10.

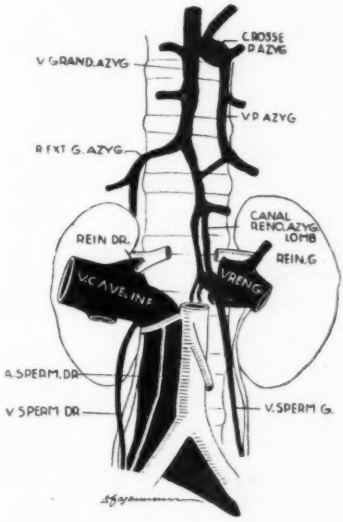

Fig. 11.

Fig. 10. — *Canal de sûreté réno-hémi-azygos* (figure originale).
Fig. 11. — *Canal double réno-grande-azygos.*

donner aucune explication du fait de leur existence presque constante à gauche et de leur absence à droite. De même l'origine embryologique de ces canaux n'a jamais été expliquée. Lejars dit qu'elles sont des vestiges des cardinales postérieures, ce qui n'est pas en concordance avec les travaux récents concernant le développement du système veineux de l'abdomen (McClure et Butler).

Nos recherches personnelles nous ont permis de constater une étroite corrélation entre l'absence ou l'insuffisance des canaux dérivatifs de la veine rénale gauche et l'état de distension des veines génitales gauches ;

dans les cas où la rénale était dépourvue des veines efférentes, la veine spermatique ou utéro-ovarienne était distendue par rapport à la veine génitale du côté opposé. D'autre part, dans les trois cas où ces canaux manquaient complètement chez des adultes, la veine génitale gauche était en état de varicocèle (v. fig. 5 et 5 *bis*).

Voulant préciser quels sont les dispositifs les plus communs des veines efférentes, nous avons trouvé que ces formations veineuses correspondent à une diversité très grande des types. Nous tâcherons de classer ces types de canaux de sûreté. Cette classification est naturellement très incomplète, vu la variabilité de nombre, de directions et de dimensions de ces canaux. On pourrait dire que chaque sujet est différent d'un autre. Le canal réno-azygo-lombaire de Léjars n'est que le schéma d'un type ; nous avons rencontré des dispositifs qui s'éloignent beaucoup de la description classique de cet auteur.

Voici les types le plus souvent rencontrés par nous :

Type I : Canal unique réno-hémi-azygos (v. fig. 10). — Dans ce type, le canal de sûreté est représenté par une veine qui se détache de la face postérieure de la veine rénale gauche à proximité de l'emboucheure de la veine génitale, remonte ensuite, passe au-dessus de l'arcade du psoas ou entre les piliers diaphragmatiques pour constituer la racine de l'hémi-azygos.

Type II : Canal unique réno-lombaire. — Le canal de sûreté prend naissance toujours de la face postérieure de la veine rénale gauche, rarement d'une de ces branches ou de la spermatique, et se dirige ensuite en dedans pour disparaître sous une arcade latéro-vertébrale du psoas. Dans cette catégorie doit être mis le canal veineux qui se détache de la face postérieure de la rénale pour constituer la veine lombaire dite ascendante, qui vraisemblablement joue un rôle dérivatif et dirige le sang vers les veines vertébrales et l'iliaque primitive gauche, dans les cas où les autres canaux de sûreté ne sont pas représentés, étant dans ce cas plutôt « lombaire descendante ».

Type III : Canal unique ou double réno-grand-azygos (v. fig. 11). — Dans ce type, le canal de sûreté se déverse dans la grande azygos et constitue la racine interne de cette veine. Dans un cas d'anomalie que nous avons rencontré, le courant de toute la rénale gauche se déversait dans la grande azygos, vraisemblablement par ce canal qui avait pris un développement énorme, l'anastomose transversale préaortique ne s'étant pas développé (v. fig. 21 et 22).

Type IV : Canal unique réno-cave (v. fig. 12). — J'ai rencontré 6 fois, sur les 71 pièces examinées, un canal veineux se détachant de la face

postérieure de la rénale gauche aux environs de l'embouchure spermatique, pour venir s'aboucher dans la cave inférieure derrière l'aorte, une à trois vertèbres plus bas que l'embouchure de la rénale gauche. Ce canal avait quelquefois un diamètre très important. Le canal réno-cave peut coexister avec d'autres canaux de sûreté. Dans un cas, j'ai trouvé un canal réno-cave situé devant l'aorte (v. fig. 13). Ce canal était très grêle; la dérivation du sang de la rénale gauche était assurée par un deuxième canal qui se détachait d'une branche postérieure de la rénale gauche pour se perdre sous la première arcade du psoas. Cette anastomose réno-cave-préaortique représente vraisemblablement le vestige d'une veine rénale gauche double. Nous ne l'avons pas trouvée mentionnée parmi les canaux de dérivation du sang rénal gauche, avant nous. L'anastomose réno-cave-rétroaortique, au contraire, est connue et a été décrite et figurée aussi par Lejars et par G. Gérard. Ce dernier auteur l'a observée 17 fois sur 225 sujets, soit 7,5 %. D'après Gérard, elle apparaît comme branche de bifuration inférieure rétroaortique de la veine

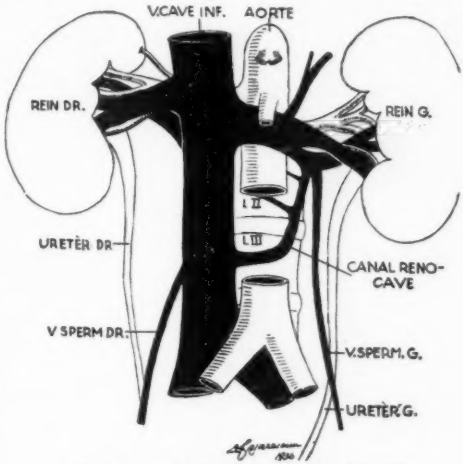

FIG. 12. — *Canal de sûreté réno-cave rétroaortique* (original).

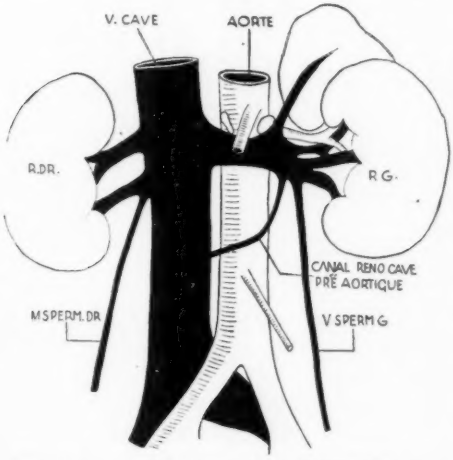

FIG. 13. — *Canal réno-cave préaortique.* — Dans ce cas, il existait d'autres voies de sûreté aussi (figure originale).

rénale gauche. Dans 5 cas sur 17, son diamètre était supérieur à celui même de la rénale gauche. Sa présence peut être expliquée par la persistance anormale de l'anastomose inférieure rétroaortique primitive, unissant la cardinale gauche et les veines wolffiennes.

G. Gérard considère ce canal réno-cave comme une veine anormale qui

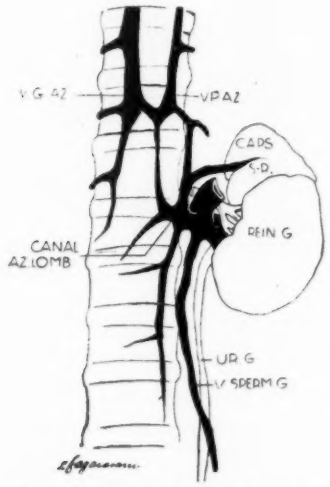

Fig. 14. — *Canal double réno-hémi-azygo-grande azygos.* — La veine capsulaire centrale se déversait dans ce cas dans le canal réno-hémi-azygos; la lombaire ascendante ou un vestige de la wolffienne se déverse dans l'origine des canaux de sûreté (figure originale).

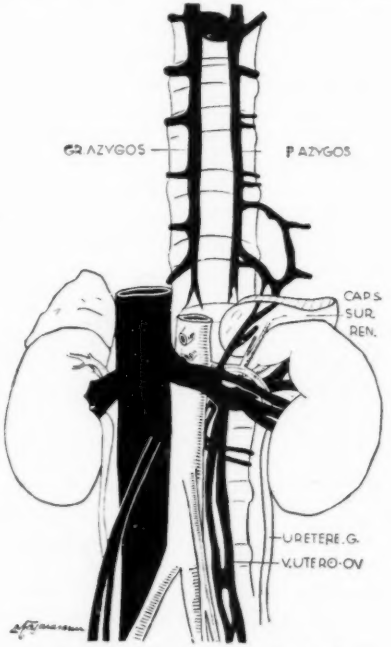

Fig. 15. — *Ectasie accentuée de deux veines ovariennes et des plexus pampiniformes « post partum »* (figure originale).

établit le terme de passage entre la veine rénale gauche normale, mais double, et la rénale gauche anormale unique, mais obliquement descendante en dedans et rétroaortique.

Nous sommes enclins de ranger ce canal réno-cave pré- ou rétroaortique parmi les voies de sûreté normales de la veine rénale gauche. Dans les cas où l'anastomose intersubcardinale supérieure ne se développe pas ou se développe incomplètement à cause des obstacles anatomiques, c'est cette voie de sûreté qui charrie une partie ou même la totalité du sang

de la veine rénale gauche. Dans ce dernier cas, nous sommes en face d'une anomalie.

Type V : CANAL DOUBLE RÉNO-HÉMI-AZYGO-GRAND-AZYGOS (v. fig. 14). — Dans ce type, la voie de sûreté de la veine rénale gauche est représentée

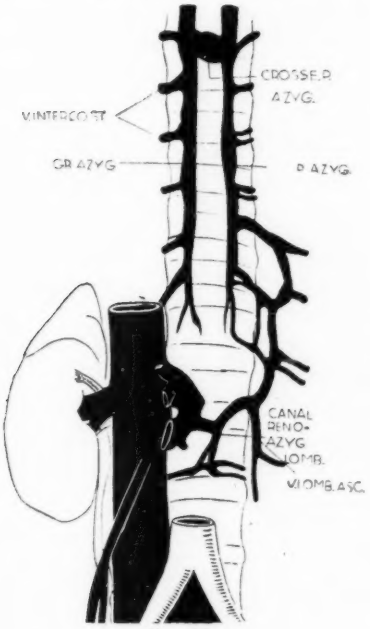

FIG. 16.

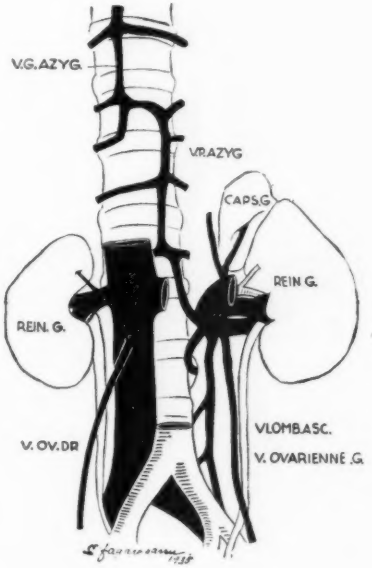

FIG. 17.

FIG. 16. — *Canal de sûreté réno-azygo-lombaire avec ectasie des veines paravertébrales gauches et des azygos.* — La corrélation entre l'ectasie des veines ovariennes et des canaux de sûreté est évidente (figure originale). (Même pièce que dans la figure précédente.)

FIG. 17. — *Canal double réno-azygo-lombaire* (figure originale).

par un canal qui se dédouble pour se continuer à la fois avec l'origine de l'hémi-azygos et la racine interne de la grande azygos.

Type VI : CANAL RÉNO-AZYGO-LOMBAIRE (v. fig. 15, 16 et 17). — C'est le type classique décrit par Lejars. La branche supérieure de ce canal, qui émerge soit du tronc même de la veine rénale gauche, soit d'une de ses grosses divisions postérieures, soit par un tronc commun avec la veine spermatique, se dirige vers la première arcade du psoas ou

entre le pilier du diaphragme, plonge profondément jusqu'au-devant du col de la 10e côte, se recourbe et remonte devant les 8e et 9e côtes pour décrire alors une seconde courbe qui la ramène sur la face antérieure du rachis; elle se continue là directement avec la petite azygos (Lejars). La branche inférieure descend pour rejoindre une grosse veine lombaire.

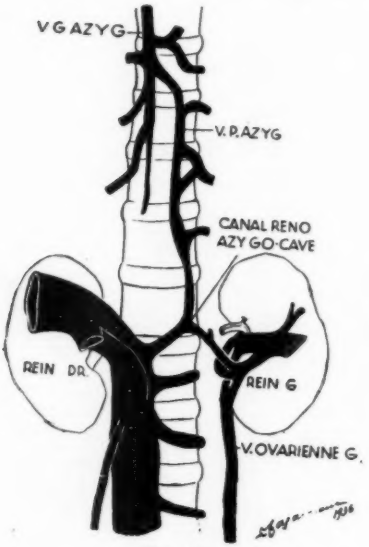

Fig. 18.

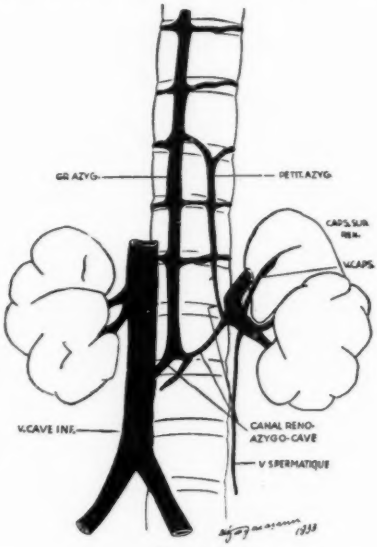

Fig. 19.

Fig. 18. — *Canal de sûreté réno-azygo-cave à point de départ d'une veine rénale rétro-piélitique* (figure originale).

Fig. 19. — *Canal de sûreté réno-hémi-azygo-grand azygo-cave* (fœtus) (figure originale).

Type VII : Canal réno-azygo-cave (v. fig. 18 et 19). — Les canaux que nous avons rangés dans ce type tirent leur origine d'un tronc commun ou séparément, quelquefois même dans un tronc commun avec la lombaire ascendante (ou plutôt descendante), pour se diriger en haut vers la petite ou la grande azygos, en bas vers la cave inférieure.

Type VIII : Canal triple réno-hémi-azygo-lombo-cave ou iliaque (v. fig. 20). — Dans ce type, nous voyons les canaux de sûreté se diriger, par trois branches absolument distinctes, vers la petite et la grande azygos en haut, vers la lombaire ascendante ou une lombaire transverse en bas.

Type IX : CANAL UNIQUE OU CANAUX MULTIPLES RÉNO-GÉNITO-LOMBAIRES, OU RÉNO-GÉNITO-AZYGIENS (v. fig. 7 et 8). — Dans ce type, nous avons rangé les canaux de sûreté qui prennent leur origine de la veine génitale même.

La diversité, le nombre et l'importance des voies de sûreté de la rénale gauche, que nous avons suffisamment démontrés et figurés, rendent compte de la nécessité dans laquelle cette veine se trouve pour avoir d'autre issue que son abouchement normal dans la cave inférieure, la partie terminale de la veine étant, même à l'état normal, comprimée et la circulation entravée. C'est là l'explication de l'existence de ces canaux uniquement du côté gauche: la veine rénale droite, n'étant pas contrariée, dans son déversement, n'a pas besoin d'un système collatéral anastomotique.

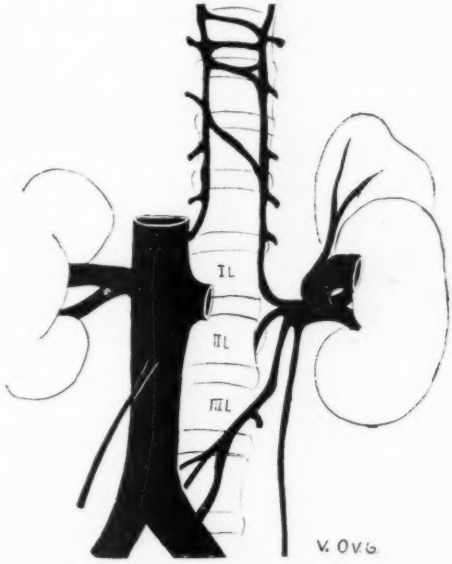

FIG. 20. — *Canal triple de sûreté : réno-hémi-azygo-lombo-cave ou iliaque* (figure originale).

Le développement des canaux de sûreté de la veine rénale gauche étant une condition obligatoire pour que la circulation veineuse puisse s'effectuer normalement dans ce système, il s'ensuit que l'absence ou l'insuffisance du développement de ces voies collatérales attire des conséquences d'ordre pathologique, comme nous avons eu l'occasion de le contrôler sur les trois cas que nous avons rencontrés, où l'absence de ces canaux avait attiré l'ectasie des veines génitales gauches.

Avant de donner l'explication embryologique de l'origine de ces canaux collatéraux de sûreté, nous allons exposer les deux cas d'anomalie de la veine rénale gauche que nous avons rencontrés sur les 71 cadavres examinés. Ces anomalies présentent un double intérêt : elles facilitent d'une part la compréhension du développement de la veine rénale gauche et des canaux de sûreté, de l'autre elles apportent des preuves irréfutables contre quelques-unes des hypothèses émises pour expliquer la patho-

génie du varicèle et des varices du ligament large. Surtout l'anomalie n° 2 a, de ce point de vue, une valeur documentaire :

Dans le premier cas (v. fig. 21 et 22), il s'agit d'une *veine rénale gauche se déversant dans la grande veine azygos.*

La direction de cette veine rénale gauche et son mode de déversement reproduisent un des types des canaux de sûreté que nous avons décrits plus haut. L'anastomose transversale préaortique interrénale ne s'étant pas développée, le sang a pris la voie de la grande azygos vers laquelle se dirige d'habitude seulement une partie du sang de la rénale gauche. Cette

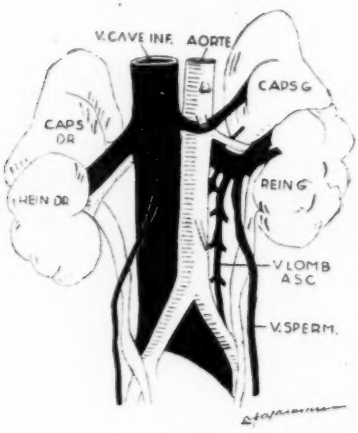

Fig. 21.

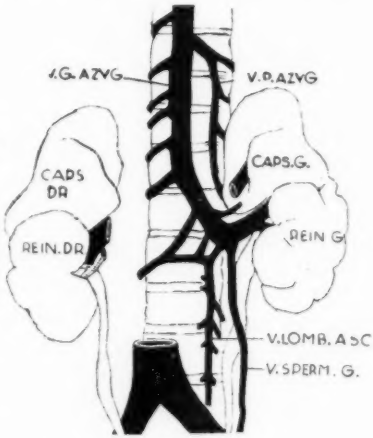

Fig. 22.

Fig. 21. — *Anomalie de la veine rénale gauche : déversement anormal de la veine rénale gauche dans la grande azygos ; absence de développement de l'anastomose préaortique.* — La veine capsulaire centrale gauche se déverse dans la veine cave, passant au-devant de l'aorte et au-dessous de la mésentérique supérieure (figure originale).

Fig. 22. — (Même légende que dans la figure 21.) L'aorte a été enlevée (figure originale).

anomalie est très intéressante à ce point de vue, parce qu'elle démontre le développement que ces canaux peuvent prendre.

Dans le deuxième cas d'anomalie, il s'agit d'une *veine rénale gauche très oblique descendante, se déversant dans la veine iliaque primitive gauche par l'intermédiaire d'une veine cave inférieure gauche anormale (persistance de la subcardinale gauche)* (v. fig. 23 et 24). Cette anomalie constitue un document contre l'assertion que le varicocèle et les varices utéro-ovariennes seraient dus au fait que la veine génitale gauche se

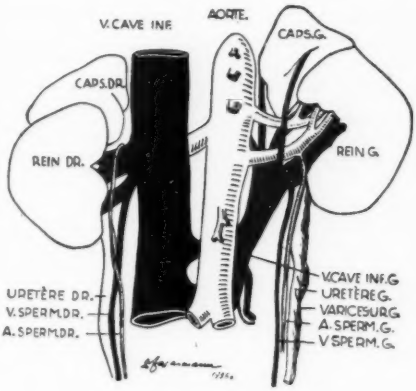

FIG. 23. — *Anomalie de la veine rénale gauche : déversement de la veine rénale gauche dans une veine subcardinale gauche qui a persisté (veine cave inférieure gauche anormale).* — Anomalie des deux artères spermatiques qui sortent des artères rénales : à gauche, l'artère spermatique comprime légèrement la veine rénale gauche; varices de l'uretère gauche consécutives. La veine spermatique gauche se déverse dans la rénale gauche à « contre-courant » : pourtant, elle n'est pas ectasiée (figure originale).

déverse dans la rénale sous un angle droit, pendant que la spermatique droite se déverserait dans la veine cave en continuité du courant sanguin de cette veine : en regardant, sur les figures représentant cette anomalie (fig. 23 et 24), les deux veines spermatiques, on peut se rendre compte qu'elles sont de dimensions absolument normales ; pourtant, du côté gauche, le sang veineux de la spermatique rencontre le courant sanguin rénal sous un angle très aigu, se déversant donc presque *à contre-courant* ; si l'hypothèse énoncée par Morgagni et Astley Cooper était vraie, la veine rénale gauche devrait être dilatée dans ce cas d'anomalie surtout. Notre observation personnelle, ainsi que les cas publiés par Froriep et Gosset, très ressemblants au nôtre, constituent des preuves contre cette hypothèse.

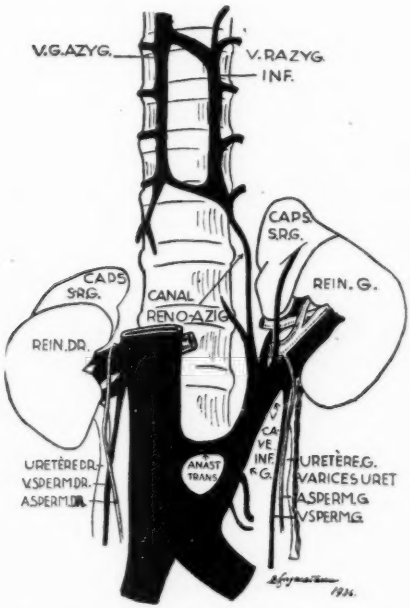

FIG. 24. — (Même légende que dans la figure 23.) L'aorte a été enlevée (figure originale).

IV. — *L'EXPLICATION DE L'ASYMÉTRIE DU SYSTÈME VEINEUX RÉNAL GAUCHE. LE DÉVELOPPEMENT EMBRYOLOGIQUE DE LA VEINE RÉNALE GAUCHE ET DE SES COLLATÉRALES AFFÉRENTES ET EFFÉRENTES*

L'asymétrie de la veine rénale gauche, ainsi que l'existence des canaux de sûreté aussi bien développés que ceux que nous avons représentés, uniquement du côté gauche, trouvent leur explication dans le développement embryologique du système azygo-cave.

Le développement des veines de l'abdomen passe par trois stades :

1° Dans le premier stade, les deux veines cardinales postérieures, paires, symétriques, aboutissent de chaque côté aux canaux de Cuvier.

2° Dans un deuxième stade apparaissent deux veines plus ventrales que les veines cardinales, encadrant le mésonéphros : ce sont les deux veines subcardinales.

Du côté droit, la subcardinale va de la veine iliaque commune au foie, au niveau duquel elle entre en connexion avec la circulation hépatique. Du côté gauche, le segment supérieur suprarénal, très court, n'aboutit pas au foie : il formera la veine capsulaire surrénale principale de l'adulte.

3° Dans le troisième stade apparaissent les anastomoses :

a) Entre les subcardinales et cardinales inférieures du même côté : ces anastomoses sont multiples, mais sont particulièrement bien développées au niveau de l'abouchement des veines rénales;

b) Entre les deux cardinales inférieures : ces anastomoses sont rétroaortiques et sont très bien développées dans la région lombaire. Notons l'anastomose interrénale au niveau du confluent des veines rénales; l'anastomose interiliaque, un peu au-dessus du confluent iliaque primitif;

c) Entre les deux subcardinales : elles sont préaortiques et ont la même situation topographique que les précédentes.

4° Dans un quatrième stade, nous assistons à la disparition et à la régression de beaucoup de ces canaux; les deux veines cardinales perdent d'importance; leurs vestiges formeront les veines azygos. D'après d'autres auteurs, les veines azygos et hémi-azygos ne sont aucunement les vestiges des veines cardinales postérieures.

Elles proviennent des supracardinales (Gelderen, MacClure et Butler, etc.), les cardinales postérieures disparaissant totalement. Il reste une veine subcardinale supérieure droite qui recueille le sang des quatre segments cardinaux et subcardinaux droits et gauches unis par les anastomoses interrénales.

L'anastomose interrénale rétroaortique disparaît; la seule qui persiste est l'anastomose interrénale préaortique qui constitue le segment interne de la veine rénale gauche définitive.

Les veines subcardinales inférieures disparaissent. D'après d'autres auteurs, la subcardinale droite persisterait seule dans le segment subrénal comme dans le segment suprarénal, pour constituer la veine cave inférieure définitive.

Il s'ensuit que le sang va suivre, à gauche, la route de l'anastomose transversale interrénale préaortique subcardino - subcardinale, pour arriver dans la veine subcardinale supérieure droite (future veine cave inférieure), et l'anastomose interiliaque rétroaortique d'origine cardinale et prélombaire.

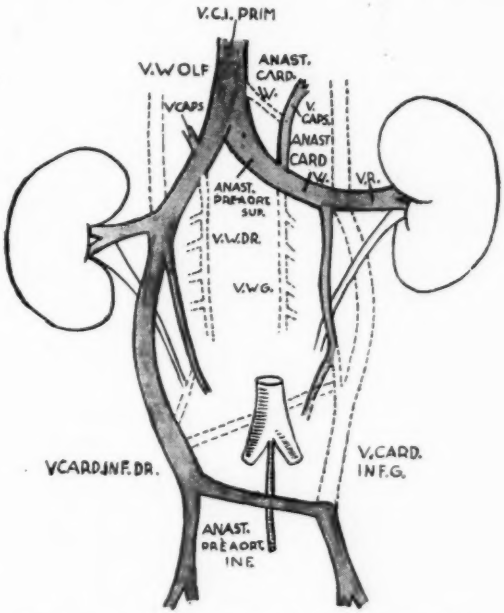

FIG. 25. — *Développement de la veine cave inférieure et des veines rénales d'après la conception classique.* (D'après une figure empruntée à ED. PAPIN.)

La veine génitale gauche utiliserait, d'après la conception classique (v. fig. 25), la persistance d'une partie de la veine cardinale inférieure gauche pour se jeter dans la veine rénale. D'après la conception de Mac-Clure et Butler, cette veine ne peut utiliser qu'une partie de la subcardinale gauche, qui persisterait (v. fig. 26).

Pour revenir au développement de la veine rénale gauche définitive, on peut dire que cette veine a une origine très complexe et encore discutée. D'après Hochstetter (v. fig. 27), la veine rénale gauche, qui se distingue de la droite par le fait qu'elle recueille le sang de la veine capsulaire centrale gauche et de la veine génitale gauche, serait formée par la veine rénale primitive gauche et par l'anastomose qui unit la cardinale

inférieure gauche à la veine cave inférieure. Pour Froriep et Gosset (v. fig. 28), la veine rénale gauche est formée par : la veine rénale primitive, un segment de la cardinale inférieure gauche, l'anastomose cardino-cardinale.

Pour Bonne, une autre veine participe encore à la formation de la veine rénale gauche; c'est la veine wolffienne gauche. D'après d'Evant (v. fig. 29), la veine rénale gauche serait constituée par la veine rénale primitive gauche, un fragment de la veine cardinale gauche, par une anastomose cardino-wolffienne, par la veine wolffienne et par l'anastomose préaortique. D'après MacClure et Butler, la veine rénale gauche n'aurait aucun rapport avec les cardinales postérieures. Elle serait constituée par la rénale primitive, par un fragment de la veine subcardinale qui persiste et par l'anastomose intersubcardinale préaortique (v. fig. 26).

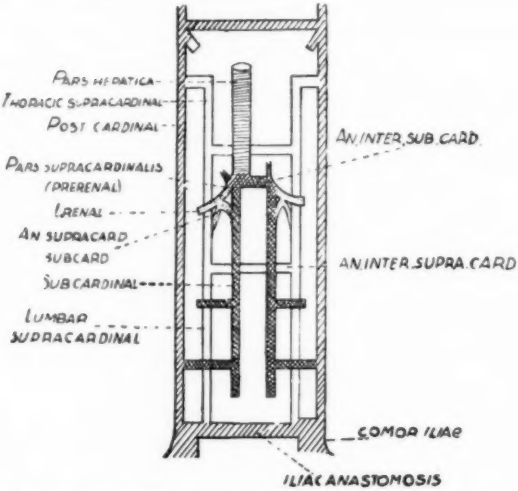

FIG. 26. — *Développement du système veineux azygo-cave.* (D'après C.-F.-W. MACCLURE et E.-G. BUTLER, *in* J.-J. DESSAINT.)

D'après la conception classique, le canal réno-azygo-lombaire de Lejars serait constitué à gauche par l'anastomose cardino-wolffienne. D'après Lejars même, il serait un vestige des cardinales postérieures. Si nous voulons expliquer l'origine des canaux de sûreté en faisant usage de la conception de MacClure et Butler, sur le développement du système azygo-cave, nous arrivons à la conclusion que ces canaux ne peuvent résulter que de la persistance de la supracardinale gauche et de son anastomose inter-supra-subcardinale gauche (comparer les fig. 25 et 26).

Le fait qu'à droite ce canal fait toujours défaut est facile à expliquer : la veine rénale droite, qui utilisait primitivement un segment wolffien, l'anastomose cardino-wolffienne et un segment de la veine cardinale

perd, dans le stade définitif, ces trois derniers segments qui se fusionnent pour constituer une partie de la veine cave inférieure. L'anastomose de la supracardinale avec ce dernier segment, même quand elle persiste, prend naissance au niveau de la future veine cave inférieure :

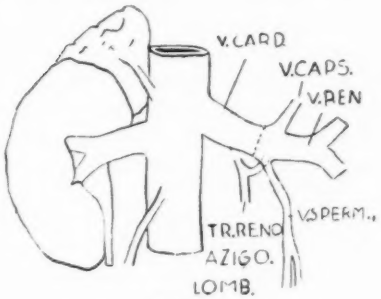

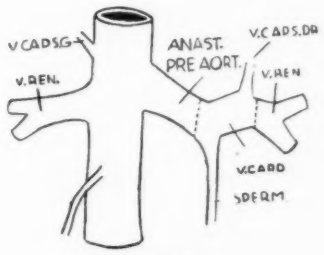

FIG. 27. FIG. 28.

FIG. 27. — *Développement de la veine rénale gauche.* (D'après HOCHSTETTER.)
FIG. 28. — *Développement de la veine rénale gauche.* (D'après FRORIEP.)

c'est là l'explication de l'inexistence d'un canal réno-azygo-lombaire à droite, à part le fait que cette veine rénale droite n'a pas besoin de canaux dérivatifs, n'étant pas contrariée dans sa fonction.

L'explication du fait que la veine rénale gauche définitive est d'habitude oblique ascendante et débouche plus haut que la droite, quoique la veine rénale primitive gauche se jette dans la wolffienne un peu plus bas que la droite, est donnée par l'obliquité de l'anastomose préaortique intersubcardinale qui atteint la future veine cave au-dessus du point d'abouchement de la veine rénale droite.

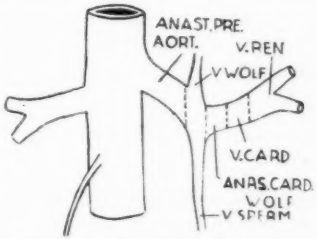

FIG. 29. — *Développement de la veine rénale gauche.* (D'après la conception de T. D'EVANT.)

Le canal réno-cave, que nous avons rencontré dans 6 cas, trouve son explication embryologique dans la persistance de l'anastomose sub-cardino-subcardinale rétroaortique. Quand cette anastomose persiste seule et l'anastomose préaortique disparaît, se trouve réalisée la veine rénale gauche rétroaortique. Cette veine anormale peut utiliser une portion plus ou moins longue de la veine subcardinale gauche qui persiste : l'anastomose inter-subcardinale peut être placée dans ce cas beaucoup plus bas,

comme dans les cas de Froriep et Gosset. C'est dans ce cas que la veine rénale gauche prend la forme « en baïonnette » descendante, étant deux fois coudée. Quand la veine subcardinale gauche persiste jusqu'à l'iliaque primitive gauche, nous sommes en présence d'une veine cave inférieure double : si l'anastomose interrénale disparaît, se trouve réalisée l'anomalie décrite par nous plus haut (v. fig. 23 et 24).

Nous avons vu que, d'après les classiques, les veines rénales débouchent dans l'anastomose cardino-wolffienne ou dans la wolffienne même, exceptionnellement dans la cardinale. D'après MacClure et Butler, cet abouchement se ferait toujours dans les subcardinales ou dans l'anastomose supra-cardino-subcardinale, les deux veines cardinales postérieures n'ayant aucun rapport de contiguïté avec les rénales.

Nous arrivons maintenant à l'explication embryologique de l'anomalie représentée dans les figures 21 et 22. Nous voyons dans ce cas la veine rénale gauche se déverser derrière l'aorte dans la grande azygos. Nous savons que, d'après les recherches récentes, les veines azygos et hémiazygos ne sont aucunement les vestiges des cardinales postérieures : elles proviennent des supracardinales. L'anomalie figurée et décrite par nous plus haut serait due à la persistance d'une anastomose sub-cardino-supracardinale droite rétroaortique, anastomose qui correspond vraisemblablement à la racine interne de la grande azygos. Dans ce cas, cette anastomose a pris un développement énorme, comme toute la grande azygos d'ailleurs, à cause de la quantité du sang qu'elle doit charrier.

V. — *LA SITUATION TOPOGRAPHIQUE DE LA VEINE SURRÉNALE CENTRALE GAUCHE ET SON RÔLE DANS LA PATHOGÉNIE DU VARICOCÈLE CHEZ LES DEUX SEXES*

De nos recherches anatomiques, il résulte que la veine rénale gauche est gênée, dans son cours vers la cave inférieure, par la compression exercée par le pédicule mésentérique supérieur et le muscle de Treitz au-devant de l'aorte. De cette compression, il résulte une hyperpression dans le système veineux rénal gauche, hyperpression qui est d'habitude compensée par l'existence des canaux anastomotiques de sûreté très bien développés. Le varicocèle et les varices utéro-ovariennes seraient dus à l'absence ou à l'insuffisance de ces canaux, fait qui attire une dilatation passive de la veine génitale gauche qui est dépourvue de valvules suffisantes, étant d'une longueur remarquable et ayant en même temps un plexus d'origine dans une situation déclive, qui favorise la stase.

Mais cette explication purement anatomique que nous avons donnée au varicocèle et aux varices des ligaments larges, n'explique pas pourquoi ces affections apparaissent d'habitude à l'occasion de l'apparition des fonctions génitales, et rétrocèdent ou disparaissent même avec la rétrocession de ces fonctions.

Nous sommes d'avis qu'en dehors du facteur anatomique exposé plus haut, dans la pathogénie du varicocèle doit intervenir un deuxième facteur d'ordre endocrinien. Ce facteur nous paraît fort probable et trouve son explication dans le fait que la veine capsulaire centrale gauche se déverse dans la veine rénale gauche, pendant qu'à droite elle se déverse dans la veine cave.

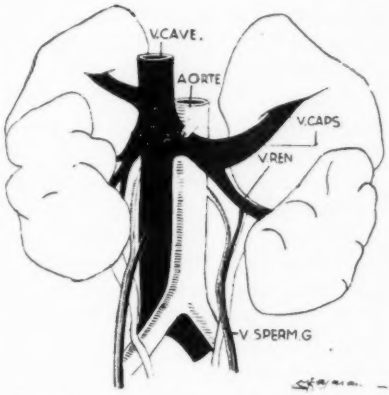

FIG. 30. — *La veine capsulaire centrale gauche et ses rapports avec la veine rénale gauche chez un embryon de trois mois et demi* (figure originale).

Cette veine capsulaire centrale a un diamètre très important, étant de la grosseur d'une médiane basilique du coude, d'après Albarran et Cathelin. Chez l'embryon et les fœtus dans le premier mois de la vie intra-utérine, cette veine dépasse même de beaucoup le diamètre de la veine rénale gauche qui paraît être une collatérale de la capsulaire centrale (v. fig. 30). Elle recueille le sang veineux de la médullaire surrénale qui sécrète l'*adrénaline*; il en résulte que la totalité de l'adrénaline sécrétée par la surrénale gauche se déverse dans la veine rénale, pendant que du côté droit cette adrénaline est déversée directement dans la veine cave. Cette constatation nous paraît très importante, parce que l'adrénaline contenue dans le sang de la veine capsulaire centrale gauche peut avoir sur les parois de la veine rénale gauche et de l'embouchure de la veine génitale, qui est située juste en face de son point de déversement, des effets hypertoniques locaux. On sait que Cilbusky a montré que le sang veineux surrénal contenu dans la veine centrale a les mêmes propriétés hypertensives que les extraits surrénaux; Vulpian avait montré, dès 1856, que le sang veineux capsulaire donne la même réaction de coloration verdâtre avec le perchlorure de fer, de même que le tissu médullaire de la glande. Les effets vaso-constrictifs de l'adrénaline s'exercent sur les parois mêmes des vaisseaux et sont indé-

pendants du système nerveux; Oliver et Schafer ont montré que l'injection d'extrait surrénal provoque l'hypertension même chez les animaux auxquels on a sectionné la moelle cervicale. Bidel et Welich ont obtenu des effets semblables, en détruisant tout le système nerveux central ; Boruteau, en détruisant les deux splanchniques (Tournade). D'une façon plus simple, la nature périphérique de l'action vaso-constrictive de l'adrénaline peut être mise en évidence en mettant quelques gouttes d'une solution faible d'adrénaline, ou du sang de la veine centrale surrénale, sur une muqueuse bien vascularisée ou sur le mésentère d'une grenouille; ces membranes deviennent pâles, leurs vaisseaux diminuant de calibre sous l'action vaso-constrictive locale de l'adrénaline.

D'autre part, Champy et Ayzenstein (1), en répétant ces expériences, ont démontré que si on comprime dans un point donné les vaisseaux du mésentère de la grenouille et on déverse quelques gouttes d'une solution d'adrénaline, les veines paraissent se dilater à distance du point où on a déversé l'adrénaline. Ce fait d'observation, qui paraît paradoxal, est expliqué parce que le sang est chassé des vaisseaux qui ont été directement atteints par l'adrénaline et dilate d'une façon passive les veines à distance.

D'autre part, Gunn et Chavasse ont montré que l'adrénaline est capable de provoquer la contraction tonique des veines. Schmidt, Burton, Opitz, Edmunds, cités par Tournade, ont démontré que, sous l'action de faibles doses d'adrénaline, la veine porte et ses branches se contractent, d'où réduction de l'afflux du sang au foie et notable élévation de la pression dans le système. H. Connett a fait une démonstration encore plus importante à notre point de vue : *un segment annulaire détaché d'une grosse veine se contracte sous l'influence d'une solution faible d'adrénaline, comme un segment d'artère.*

Oliver et Schafer ont démontré par l'exploration pléthysmographique, qu'au moment de l'hypertension adrénalinique, le réseau vasculaire des organes se contracte. Par contre, assez souvent, celui des extrémités se dilate passivement sous la poussée du sang chassé des viscères abdominaux. Ces mêmes auteurs ont démontré que les vaisseaux rénaux se contractent sous l'action des doses excessivement faibles d'adrénaline, puis apparaît une vaso-dilatation passagère.

Nous nous sommes demandé si l'influence vaso-constrictive de l'adrénaline, contenue en grande quantité dans le sang de la veine surrénale centrale gauche, ne s'exerce pas sur les parois de la veine rénale gauche,

(1) Champy et Jacques-Louvel : « Vaso-dilatation et vaso-distension veineuses et coronariennes. » (*Presse médicale*, n° 46, 9 juin 1937, p. 857.
Ayzenstein : « Etude histo-physiologique des effets vasculaires de quelques glandes endocrines. » (*Thèse* faite sous l'inspiration de Champy, Paris, 1932.)

augmentant de cette façon l'hypertension veineuse dans ce système, provoquant la dilatation passive des veines à distance : les premières qui auraient pu être atteintes sont les veines spermatiques ou utéro-ovariennes, d'où en résulterait le varicocèle, ou du moins l'ectasie légère de ces veines qui s'extériorise chez l'homme normal par l'asymétrie des deux testicules, celui du côté gauche étant d'habitude plus pesant et situé un peu plus bas que celui du côté droit.

Il est bien entendu que ce facteur vaso-constricteur d'ordre endocrinien ne fait que s'ajouter au facteur anatomique exposé plus haut : compression de la veine rénale gauche au niveau de la mésentérique supérieure et le muscle de Treitz; absence ou insuffisance des voies de sûreté.

Le facteur endocrinien, qui se surajoute aux facteurs anatomiques, expliquerait l'apparition du varicocèle ou des varices du ligament large à l'occasion de l'apparition des fonctions génitales, et leur rétrocession spontanée à l'occasion de ces fonctions; il suffit de rappeler que la sécrétion adrénalinique est fortement augmentée chez l'homme comme chez les animaux pendant la période génitale. D'après Gottschau, les capsules surrénales augmentent même de volume chez les mammifères dans cette période et surtout pendant la gestation. Ce fait a été confirmé par Alezais et de Guieysse, et tout récemment par T. Moutow (1). D'autre part, Stilling a observé sur les capsules surrénales du lapin des variations volumétriques saisonnières qui sont en relation avec les fonctions sexuelles. D'après les recherches de cet auteur, les capsules surrénales subiraient même des modifications structurales, se manifestant à la fois sur la substance corticale et sur la substance médullaire.

On sait de même que l'impulsion sexuelle s'exerce sur l'action de la sécrétion adrénalinique.

Toutes ces notions déjà acquises sur la physiologie de la surrénale, nous portent à penser que l'hypertension produite par l'adrénaline aurait des effets locaux sur la veine rénale gauche et son système, et que ces effets s'exercent surtout pendant la période génitale, ce qui expliquerait pourquoi le varicocèle idiopathique de l'homme ou le varicocèle pelvien de la femme apparait seulement à cette occasion et disparait ou diminue avec la cessation de ces fonctions.

L'apparition du varicocèle à cette occasion est d'autant plus facilitée que pendant cette période la glande génitale (testicule ou ovaire), étant plus active, est mieux vascularisée.

(1) Moutow (T.) : « Influence de la gestation et de l'allaitement sur le poids des surrénales chez le rat blanc. » (*The Tohoku Journal of experimental Medecine*, t. 30, n° 6, avril 1937, pp. 448-465.)

Pour compléter notre étude, nous avons entrepris une série de recherches expérimentales sur des chiens avec un double but :

1° Démontrer les effets de l'hyperpression provoquée dans le système veineux rénal gauche, sur la veine génitale et son plexus.

2° Démontrer le rôle de la capsule surrénale dans l'augmentation de ces effets.

VI. — *RECHERCHES EXPÉRIMENTALES SUR LA PATHOGÉNIE DU VARICOCÈLE ET DES VARICES DU LIGAMENT LARGE* (1)

Du point de vue anatomique, l'hyperpression dans le système rénal gauche, dans les cas de varicocèle ou varices du ligament large, nous paraît suffisamment démontrée. Dans une série de recherches expérimentales, nous avons voulu contrôler si l'apparition du varicocèle est constante dans le cas de stase provoquée dans ce système.

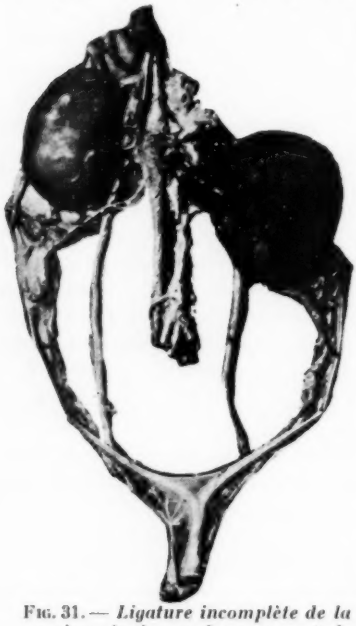

Fig. 31. — *Ligature incomplète de la veine rénale gauche en amont de l'embouchure de la veine ovarienne : ectasie accentuée de cette veine avec des varicosités du ligament large gauche* (figure originale).

Les résultats que nous avons obtenus ont été concluants à ce point de vue, et ces quelques photographies (v. fig. 31, 32 et 33) rendent mieux compte qu'une longue description, des résultats obtenus.

La technique que nous avons suivie a été la suivante :

Nous avons fait des ligatures complètes ou incomplètes sur la veine cave inférieure à différents niveaux, ou la ligature de la veine rénale gauche auprès de son abouchement dans la cave. Toutes ces ligatures ont été faites par voie transpéritonéale, sous anesthésie générale à la morphine intraveineuse. Les ligatures complètes ou incomplètes ont été effectuées à

(1) Ces expériences ont été faites à l'aide de MM. Fl. Mandake, I. Sabaila et A. Bucur, préparateurs de l'Institut, auxquels j'exprime ici mes vifs remerciements.

fils inextensibles de lin; dans deux cas, nous avons utilisé les fils élastiques en caoutchouc.

Dans une autre série d'expériences, nous nous sommes proposé de provoquer expérimentalement la compression de la veine rénale gauche dans le but de provoquer le varicocèle, en fixant le duodéno-pancréas et le mésentère à la colonne vertébrale : on sait que chez le chien le pancréas et le duodénum sont mobiles ; le mésentère pend verticalement, n'exerçant aucune compression sur la veine rénale gauche, à cause de la station quadrupède.

FIG. 32. — *Varicocèle expérimental utéro-ovarien gauche chez une chienne gravide.* — L'animal a été sacrifié deux mois après une ligature incomplète de la veine rénale gauche auprès de son abouchement (figure originale).

Les résultats de cette dernière série de recherches feront l'objet d'une publication ultérieure, de même que la démonstration expérimentale des effets physiologiques obtenus par la dérivation du sang de la veine surrénale centrale gauche dans la veine rénale gauche, que nous avons tentée dans le but d'apprécier les modifications de la tension dans le système de la veine rénale gauche, surtout après compression ou ligature de cette veine auprès de son abouchement dans la veine cave.

Ces recherches nécessitant un appareillage de précision pour déterminer les modifications de la pression veineuse, nous nous sommes adressé à M. le professeur I. Nitzesco, titulaire de la chaire de Physio-

logie à la Faculté de Médecine, qui a bien voulu nous accorder sa collaboration précieuse pour élucider cette question. On sait que chez le chien la veine surrénale centrale gauche se déverse dans la cave inférieure, comme du côté droit. C'est dans ces cas que nous avons essayé de dériver le sang chargé d'adrénaline dans la veine rénale, en aval de la ligature ou de la compression exercée sur la rénale gauche près de sa terminaison.

FIG. 33. — *Varicocèle expérimental chez le chien.* — L'animal a été sacrifié deux mois après une ligature incomplète élastique de la veine rénale gauche (figure originale).

Ces recherches n'étant pas encore achevées seront communiquées ultérieurement.

Nous donnons plus bas seulement les résultats que nous avons obtenus par la ligature complète ou incomplète de la cave inférieure ou de la rénale gauche avec des fils extensibles ou inextensibles:

Nous avons opéré 12 chiens.

Les ligatures que nous avons pratiquées ont été les suivantes :

1° Ligature *complète* de la veine cave inférieure au-dessus des veines rénales (deux expériences), au-dessous de la veine rénale (une expérience).

2° Ligature *incomplète* de la veine cave inférieure au-dessus des rénales (deux expériences).

3° Ligature complète de la veine rénale gauche au niveau de son abouchement dans la cave (deux expériences).

4° Ligature incomplète de la veine rénale gauche au niveau de son déversement dans la cave, en amont de l'abouchement de la veine génitale (cinq expériences).

Voici les protocoles de ces expériences :

1. — Ligature de la veine cave inférieure.

LIGATURES COMPLÈTES

Expérience I. — Chienne, 10 kilos, opérée le 1er février 1937. Ligature complète de la veine cave inférieure immédiatement au-dessus des veines rénales, à fil de lin. Au cours de l'opération, les deux reins deviennent turgides, spécialement le droit, ont une coloration violacée; les veines de la capsule sont dilatées; des flictènes subcapsulaires apparaissent On ferme l'abdomen.

Suites post-opératoires : Après deux heures, on constate une paraplégie spastique du train postérieur. Le lendemain, cette contracture avec parésie continue, l'animal ayant une grande difficulté dans la marche.

Le troisième jour, l'animal marche un peu mieux, gardant quand même un degré de contracture en semi-flexion du train postérieur. Le dixième jour de l'opération, l'animal était rétabli complètement. Sacrifié le trentième jour, on ne peut pas constater des modifications évidentes de la part des plexus utéro-ovariens.

Expérience II. — Chien, 14 kilos, opéré le 5 février 1937. Ligature complète de la veine cave inférieure au-dessus des rénales. Pendant l'opération, on constate l'accroissement de volume des deux reins qui sont devenus violacés; les vaisseaux sous-corticaux sont dilatés; des petites hémorragies apparaissent sous la capsule propre.

Quelques heures après l'opération, on peut constater une paraplégie spastique du train postérieur. Le lendemain, l'animal est dans le coma, dyspnéisant, anurique, perdant les matières fécales qui sont sanguinolentes. Il succombe à 7 heures du soir.

Nécropsie : Liquide séro-sanguinolent dans le péritoine. Subfusions sanguines abondantes dans la capsule graisseuse, surtout du côté gauche. Les vaisseaux sous-péritonéaux dilatés, en partie rompus, avec infiltrations sanguines du tissu sous-péritonéal. La veine cave inférieure très distendue au-dessous de la ligature. Les veines rénales très distendues ont le diamètre d'un crayon; les veines spermatiques dilatées dans leur segment abdominal, sans être tortueuses, sont pourtant turgides, remplies de sang noir. Dans le scrotum, au-dessus de l'épididyme des deux côtés, les veines forment un paquet énorme de coloration violacée presque noire, composé de veines tortueuses qui s'étendent jusqu'au niveau du canal inguinal. Nous n'avons pas découvert des veines anastomotiques dilatées, au niveau des veines rénales.

Ligatures incomplètes

Expérience III. — Chien, 12 kilos, opéré le 1er mars 1937. Ligature incomplète de la cave inférieure au-dessus des veines rénales. Suites post-opératoires simples. L'animal ne s'est pas ressenti de cette opération. Sacrifié vingt-quatre jours plus tard, on ne peut pas constater une ectasie accentuée du plexus veineux pampiniforme. Quelques veines de la capsule graisseuse sont dilatées et anastomosées avec les surrénales et diaphragmatiques inférieures.

Expérience IV. — Chien, 9 kilos, opéré le 10 mars 1937. Ligature incomplète de la veine cave inférieure au-dessus des rénales. Evolution post-opératoire bénigne, ressemblant à celle de l'observation III. L'animal est sacrifié le trente-cinquième jour; on ne peut pas constater une ectasie veineuse accentuée des veines spermatiques. Les veines de la capsule propre et quelques veines rachidiennes sont en échange évidemment dilatées.

Expérience V. — Chienne, 14 kilos, opérée le 18 mars 1937. On pratique la ligature incomplète de la veine cave inférieure au-dessous des rénales et au-dessous de l'abouchement de l'ovarienne droite. L'animal supporte très bien l'opération, sans troubles évidents. Est sacrifié le trente-deuxième jour après l'intervention : on constate une dilatation accentuée des veines utéro-ovariennes du côté gauche, réalisant des vraies varices du ligament large.

2. — Ligature de la veine rénale gauche.

a) Ligatures complètes

Expérience VI. — Chien, 7 kilos, opéré le 26 mars 1937. On pratique la ligature complète de la veine rénale gauche près de son abouchement dans la veine cave et en dedans de l'abouchement de la spermatique gauche. L'animal succombe le lendemain, avec des hématuries et diarrhées sanguinolentes.

On constate à la nécropsie que le rein gauche est très agrandi, violacé, infarci. La veine rénale gauche très dilatée et allongée, la veine spermatique gauche distendue avec le plexus pampiniforme dilaté. Flictènes et hémorragies sous-capsulaires; hémorragies de la capsule graisseuse; le réseau anastomotique périrénal n'a pas eu le temps de se dilater.

Expérience VII. — Chienne, 10 kilos, opérée le 30 mars 1937. Ligature complète de la veine rénale gauche près de son abouchement dans la veine cave. L'animal meurt le lendemain, à 11 heures du matin. On constate, à la nécropsie : du liquide trouble dans l'abdomen, dilatation de la veine utéro-ovarienne gauche et des veines urétérales et surrénales gauches.

b) Ligatures incomplètes

Expérience VIII. — Chien, 9 kilos, opéré le 7 avril 1937. On pratique la ligature incomplète du tronc de la veine rénale gauche, avec du fil de lin, diminuant à moitié le calibre de la veine. L'animal défait pendant la nuit le pansement de la plaie. Succombe après quarante heures.

Nécropsie : Péritonite généralisée. On constate que le rein gauche est un peu augmenté de volume. la veine gauche ectasiée, le plexus pampiniforme beaucoup plus dilaté à gauche.

Expérience IX. — Chien, 8 kilos, opéré le 9 avril 1937. Ligature incomplète de la veine rénale gauche tout près de son abouchement dans la veine cave. En même temps, on pratique la ligature incomplète de la veine spermatique droite tout près de son déversement dans la veine cave. L'animal est sacrifié trente-six jours après l'opération. On constate un varicocèle gauche caractéristique. Du côté droit, ectasie veineuse un peu moins accentuée.

Expérience X. — Chienne, 10 kilos, opérée le 15 avril 1937. Ligature incomplète, à fil élastique, de la veine rénale gauche. L'animal est sacrifié après quatorze jours; on constate la dilatation accentuée de la veine utéro-ovarienne gauche qui serpente le long du ligament large, sous forme d'une véritable varicosité. Les veines surrénales gauches sont de même très dilatées et anastomosées avec quelques veines qui partent du pôle supérieur du rein gauche (v. fig. 31).

Expérience XI. — Chienne, 10 kilos, opérée le 20 avril 1937. Ligature incomplète de la veine rénale gauche tout près de son déversement dans la cave; on réduit de deux tiers le lumen de la veine rénale. L'animal est sacrifié deux mois après; on constate que l'utérus est gravide; les veines utéro-ovariennes du côté gauche distendues, flexueuses, avec un aspect variqueux caractéristique. De même, la corne utérine gauche est sillonnée par un réseau de veines superficielles beaucoup plus accentué que celle du côté droit. La différence est nette entre l'aspect des veines ovariennes du côté droit comparé à celui du côté gauche; l'aspect de varicocèle du ligament large est typique (v. fig. 32).

Expérience XII. — Chien, 6 kilos, opéré le 27 avril 1937. On pratique la ligature élastique incomplète de la veine rénale gauche, tout près de son abouchement dans la veine cave. L'animal est sacrifié deux mois et demi après l'opération. On constate que le rein gauche est légèrement augmenté de volume. La capsule graisseuse gauche est sillonnée par de nombreuses veines dilatées : la veine spermatique gauche triplée de volume, flexueuse; les veines du plexus pampiniforme très dilatées, tortueuses, ayant l'aspect caractéristique du varicocèle (v. fig. 33).

La veine rénale gauche ne présente aucune anastomose importante qui l'unisse à une autre veine pariétale; quelques veines dilatées surgissent du pôle supérieur du rein gauche pour aller se déverser dans la veine capsulaire ou diaphragmatique inférieure. Les veines urétérales gauches sont beaucoup plus injectées que celles du côté droit, qui sont à peine visibles. Les veines pariétales subrénales du côté gauche sont visiblement dilatées.

En résumé, de ces expériences effectuées par nous dans le but de provoquer expérimentalement la stase veineuse dans le système rénal gauche en vue du déclanchement du varicocèle, il résulte :

1° Que la ligature de la veine cave inférieure au-dessus des veines rénales s'accompagne d'une ectasie veineuse accentuée des veines génitales. Cette ectasie est passagère; elle disparaît assez tôt, la veine cave inférieure étant prévue, chez l'animal d'expérience comme chez l'homme, d'un système collatéral anastomotique très bien organisé qui permet la dérivation du sang de la veine cave vers d'autres veines : sacrées, lombaires, anastomoses porto-caves et spécialement veines extra et intrarachidiennes. Ces dernières surtout ont un grand rôle dans la dérivation du sang de la veine cave en cas de ligature ou de compression de cette veine au-dessus des rénales, ce qui pourrait expliquer d'après nous les phénomènes de paraplégie spastique passagère que nous avons observés chez les animaux auxquels nous avons pratiqué cette ligature; la compression exercée par ces veines intrarachidiennes dilatées temporairement, sur la moelle épinière, peut expliquer les phénomènes signalés plus haut.

Les anastomoses porto-caves qui se trouvent au niveau du péritoine doivent servir sans doute à la réalisation du même but : sans cela on ne pourrait pas expliquer l'hémorragie subpéritonéale que nous avons trouvée chez l'animal de l'expérience II. Les épanchements sanguins provoqués par la rupture de ces anastomoses sont probablement la cause des hémorragies intestinales avec diarrhée sanguinolentes que nous avons pu observer et qui sont dues au fait que la circulation sanguine n'a pas pu se rétablir par d'autres voies.

Dans la ligature complète de la veine cave inférieure au-dessus des rénales, nous avons obtenu la survie dans un cas, la mort en vingt-huit heures après l'opération dans l'autre. Dans la ligature complète de la

veine cave au-dessous des rénales, l'animal a survécu, la circulation de retour utilisant la veine génitale qui s'était dilatée.

Dans les ligatures complètes de la veine rénale gauche, les animaux ont succombé, dans un cas seize heures après l'opération, dans d'autres après vingt heures. Dans les deux cas, le rein gauche était énormément distendu, en état d'infarct. Les veines génitales gauches étaient très dilatées.

Dans les ligatures incomplètes extensibles ou inextensibles de la veine rénale gauche, nous avons obtenu la survie de 4 animaux des 5 opérés, un des animaux d'expérience succombant de péritonite quarante-huit heures après l'opération. Dans les autres quatre cas, les animaux ont été sacrifiés à des intervalles variant entre quatorze jours et deux mois et demi; nous avons obtenu, dans tous ces quatre cas, des varicocèles ou des varices des ligaments larges absolument caractéristiques.

La ligature totale, complète, de la veine cave inférieure a été pratiquée expérimentalement par Francesco-Purpura, A. Gosset et P. Lecène, et surtout par Bejan et Cohn-Ignatesco, dans l'Institut d'Anatomie topographique et de Chirurgie expérimentale de la Faculté (1911). Dans leur travail, publié dans la *Revue de Chirurgie*, ces auteurs mentionnent en passant que, dans quelques-unes de leurs expériences, ils ont remarqué, après la ligature de la veine cave inférieure, une augmentation de volume de la spermatique gauche qui s'anastomosait dans quelques cas avec des rameaux des veines mésaraïques; l'état des plexus pampiniformes n'est pas indiqué.

La ligature complète d'une seule veine rénale a été réalisée sur des chiens par Buchwalden et Litten, Alessandri, Giani, Jungano, Pawlisky, Marinacci, Isobe, Berne-Lagarde et Verliac, etc. Les opinions sont partagées sur les effets que cette ligature produit sur le rein; d'après Berne-Lagarde et Verliac, elle serait d'une gravité très grande : dans 60 % des cas, la ligature unilatérale complète totale et définitive de la veine rénale chez le chien produirait la mort, qui survient d'habitude entre le premier et le troisième jour qui suit la ligature. Dans 40 % des cas, les animaux survivent sans troubles apparents. Ces constatations nous donnent l'explication de la mort rapide des animaux, chez lesquels nous avons pratiqué la ligature complète de la veine rénale gauche.

La ligature *incomplète* de la veine cave inférieure et de la veine rénale gauche en amont de l'abouchement spermatique, effectuée dans le but d'obtenir le varicocèle expérimental, n'a pas été pratiquée avant nous. La réalisation de cette démonstration expérimentale nous appartient.

CONCLUSIONS

Des recherches anatomiques que nous avons entreprises sur la topographie de la veine rénale gauche et de ses affluents afférents (veine génitale, veine surrénale centrale) et efférents (canaux collatéraux de sûreté), recherches faites sur 71 cadavres d'adultes et de fœtus de deux sexes, nous sommes arrivés à la conviction que le varicocèle dit idiopathique de l'homme, ainsi que les varices ou le varicocèle du ligament large de la femme, affections qui sont tout à fait semblables, sont dus aux faits suivants :

1° La veine rénale gauche, d'origine embryologique différente de la rénale droite et de composition beaucoup plus complexe, traverse la face antérieure de l'aorte abdominale pour se déverser dans la veine cave inférieure. Elle est traversée sur sa face antérieure par l'artère mésentérique supérieure et le muscle suspenseur du duodénum (muscle de Treitz). Ces deux organes, ainsi que les formations anatomiques qui les entourent (ganglions lymphatiques, ganglions, fibres sympathiques du plexus mésentérique supérieur, etc.), compriment la veine et entravent la circulation du sang, créant un état d'hyperpression dans tout le système veineux rénal gauche; les petits signes de cette stase chronique physiologique dans ce système sont : l'augmentation du poids du rein gauche qui pèse d'habitude un peu plus que celui du côté droit, et du testicule gauche qui est d'habitude un peu plus pesant et pend un peu plus bas que celui du côté droit, même normalement.

Quand l'hypertension veineuse est encore plus importante dans ce système, apparaissent des signes d'ordre pathologique : le varicocèle ou les varices du ligament large.

2° Les dispositions anatomiques sus-citées étant normales chez tous les sujets, la veine rénale gauche est prévue d'un système de canaux de sûreté très bien représentés dans la majorité des cas : sur 71 sujets, nous ne l'avons vu manquer que dans 6 cas à gauche. Au contraire, du côté droit, il n'existe que très rarement des canaux semblables : nous n'avons rencontré que deux fois des veines collatérales de sûreté à droite, sur les 71 cadavres examinés.

Ces canaux de sûreté, très variables dans leur forme et dimension, assurent l'équilibre fonctionnel dans la veine rénale gauche et son système, et mettent à l'abri des effets de l'hyperpression; dans les cas où ces canaux manquaient ou étaient mal représentés, la veine génitale gauche et son plexus d'origine était beaucoup plus dilatée que du côté droit, allant dans quelques cas jusqu'à la constitution du varicocèle.

3° Ces constatations anatomiques n'expliquent pas pourquoi le varicocèle apparaît dans tous les cas à gauche, à l'occasion de l'apparition des fonctions génitales, et pourquoi il régresse quelquefois ou disparaît même après la cessation de ces fonctions. D'après nous, ce point qui restait encore à élucider serait dû toujours à une disposition anatomique : l'asymétrie des deux veines rénales est complétée par le fait que la veine surrénale centrale gauche se déverse dans la rénale gauche, pendant qu'à droite elle se déverse dans la veine cave. De cette disposition anatomique asymétrique, il résulte que l'adrénaline sécrétée par la médullaire surrénale, qui est charriée uniquement par cette veine centrale, est déversée à gauche dans la veine rénale, vis-à-vis de l'embouchure de la veine génitale gauche. Cette adrénaline a des effets hypertoniques sur la veine rénale et ses affluents, hypertonie qui augmente les difficultés circulatoires dans le système veineux rénal gauche, système qui est déjà contrarié dans son déversement par la compression exercée devant l'aorte par la mésentérique supérieure et par le muscle de Treitz.

L'apparition du varicocèle à l'époque génitale serait due au fait que la sécrétion adrénalinique est beaucoup augmentée pendant cette époque.

4° Expérimentant sur des chiens, nous sommes arrivés à la production systématique du varicocèle gauche, en créant des obstacles dans le cours du sang par des ligatures incomplètes de la veine rénale gauche auprès de son abouchement.

5° Le varicocèle est spécifique à l'homme et est dû à la station bipède, station qui favorise la compression de la veine rénale gauche par la mésentérique supérieure et le muscle de Treitz : l'apparition de cette maladie traduit l'inadaptation fonctionnelle de cette veine à l'*orthostatisme*.

BIBLIOGRAPHIE

1. Reclus (P.) : Article : « Varicocèle », in *Traité de Chirurgie*, par Duplay et Reclus.
2. Guibal (A.) : Article « Varicocèle », in *Pratique médico-chirurgicale*, Masson, édit., 1931, pp. 1000-1005.
3. Papin (P.) : *Chirurgie du rein*, t. I, 1928.
4. Fagarasanu (I.) et Radovici (M.) : « Recherches anatomiques sur les voies anastomotiques de sûreté de la veine rénale gauche. » (*Soc. Anat. de Bucarest*, séance du 30 mai 1931.)
5. Fagarasanu (I.) : « Recherches anatomiques et expérimentales sur la pathogénie du varicocèle. » (*Soc. de Chir. de Bucarest*, séance du 26 mai 1937, et *Revista de Chirurgie*, nos 3-4, 1937.)

6. Treitz : *Prager Wiertelj*, 1853.
7. Grégoire (R.) : *Anatomie médico-chirurgicale de l'abdomen*, vol. II. Baillière, édit., 1922.
8. Lejars (F.) : « Les voies de sûreté de la veine rénale. » (*Soc. Anat.*, 1888.)
9. Quénu et Lejars : *Etudes sur le système circulatoire*. Steinhel, édit., 1894.
10. Albarran : *Médecine opératoire des voies urinaires*. Paris, Masson, 1909.
11. Augier : « Contribution à l'étude des anomalies de la veine cave inférieure chez l'homme. » (*Bibliogr. anat.*, t. XXV, 1914-1918.)
12. Donnell : « Recherches sur les valvules des veines rénales et hépatiques et sur la circulation hépato-rénale. » (*Journal de Physiologie de* Brown-Séquard, 1859.)
13. Rivington : « Valves in the renal veins. » (*Journal of Anatomy*, 1872-73.)
14. Kolster : « Studien ueber die Nierengefässe. » (*Zeitschrift. für Morphol.*, 1901.)
15. Gérard (G.) : *Anatomie humaine*. Masson, édit., 1921.
16. Frorier : « Ueber eine verhältnismässige häufige Varietät im Bereiche der unteren Hohlvene. » (*Anat. Anzeiger*, 1895.)
17. Gosset (A.) : « Contribution à l'étude du développement de la veine cave inférieure et des veines rénales. » (*Soc. Anat.*, 1898.)
18. Hochstetter : « Die Entwickelung des Blutgefässsystem », *in* Hertwig (O.) : *Handbuch der vergleichenden und experimentellen Entwickelungsgeschichte der Wirbethiere*, 1906, Bd. 3, Zweiter Teil, Iéna.
19. Hovelacque (A.) : *Les artères mésentériques*. Doin, édit., 1936.
20. Id. : « Note sur les origines de la veine grande azygos et de l'hémi-azygos inférieure; sur leurs rapports avec le diaphragme. » (*Bibliogr. anat.*, t. XXIV, fasc. 4.)
21. Charpy (A.) et Hovelacque (A.) : « Système veineux », *in* Poirier-Charpy : *Traité d'Anat. humaine*, t. II, 1920.
22. Soulié et Bonne : « Le développement du système veineux chez la taupe. » (*Journal de l'Anatomie*, 1905.)
23. Zumstein : « Zur Anatomie und Entwickelung der Venensystem des Menschen. » (*Anat. Hefte*, 1896, Bd. 6, Heft 19-20.)
24. MacClure et Butler : « The development of the vena cava inferior in Man. » (*Amer. Journ. Anat.*, XXXV, 1925, p. 331.)
25. Van Gelderen : « Zur vergleichenden Anatomie der Vv. cardinales posteriores der V. Cava inferior und der Vv. Azygos (vertebrales). » (*Anat. Anz. Zentralblatt*, Bd. 63, 1927.)
26. Dessaint (J.-I.) : « Considérations embryologiques à propos d'une anomalie de la veine cave inférieure. » (*Annales d'Anat. Path. et d'Anat. norm. méd.-chir.*, t. VII, n° 6, 1930.)
27. Tournade (A.) : « Les capsules surrénales », in *Traité de Physiologie normale et pathologique*, par Roger et Binet, t. IV, p. 457.
28. Champy et Louvel (Jacques) : « Vaso-dilatation et vaso-distension veineuse et coronariennes. » (*Presse médicale*, n° 46, 1937.)
29. Ayzenstein : « Etude histo-physiologique des effets vasculaires de quelques glandes endocrines. » (*Thèse* de Paris, 1932.)
30. Gosset (A.) et Lecène (P.) : « Ligature de la veine cave inférieure (Etude expérimentale). » (*Tribune médicale*, n° 14, 1904, p. 213.)

31. Purpura (Fr.) : « Sulla legature della vena cava inferiore : studio sperimentale. » (*Mém. chir.*, publiés en l'honneur du professeur Enrico Bottini, Palerme, 1899.)

32. Bejan (I.) et Cohn (M.) : « Sur la ligature de la veine cave inférieure (Etude expérimentale). » (*Rev. de Chirurgie*, n° 3, 1911.)

33. Berne-Lagarde : « Physiologie pathologique des interventions chirurgicales sur les vaisseaux du rein. » (*Encyclopédie française d'Urologie*, t. III, Doin, édit., 1914.)

Travail de l'Institut d'Anatomie et Embryologie, Bucarest
(Directeur : Professeur Fr.-I. Rainer)

SUR LA DUALITÉ PRIMORDIALE DES VEINES DU CŒUR

par

Z. IAGNOV

Les veines du cœur ont été décrites dans tous les traités d'anatomie, comme un système impair tributaire, primitivement, du système cave supérieur gauche. Les collecteurs veineux principaux, exception faite des veines accessoires, s'unissent dans un seul tronc veineux, le sinus coronaire, lequel, à son tour, s'ouvre dans l'atrium droit. D'ailleurs, le sinus coronaire, on le sait depuis Marshall, dérive de la veine cave supérieure gauche.

Si la disposition primordiale des veines du cœur, avec leur embouchure dans la veine cave supérieure gauche, a été admise par tous les anatomistes, les faits ne se sont pas passés de la même manière en ce qui concerne leur disposition asymétrique.

En utilisant les variantes veineuses trouvées, les auteurs ont essayé à systématiser la disposition des veines du cœur en types fondamentaux calqués sur la disposition des artères coronaires. Ainsi Piquand considère la disposition typique des veines du cœur comme presque identique à celle du système artériel; donc deux veines coronaires, l'une droite, l'autre gauche, toutes les deux ayant leurs embouchures dans le sinus coronaire.

D'autres auteurs cherchent à attribuer à chaque artère coronaire une veine correspondante typique : l'artère coronaire gauche accompagnée par la grande veine coronaire; l'artère coronaire droite accompagnée,

Annales d'anatomie pathologique, t. 15, n° 1, janvier 1938.

dans sa portion horizontale, par la petite veine coronaire — inconstante — et, dans sa position verticale, par la veine interventriculaire postérieure.

Pour tous ces auteurs, les veines du cœur aboutissent au sinus coronaire, c'est-à-dire à la veine cave supérieure gauche.

Dès 1911, le professeur Rainer (1), se basant sur un fait nouveau

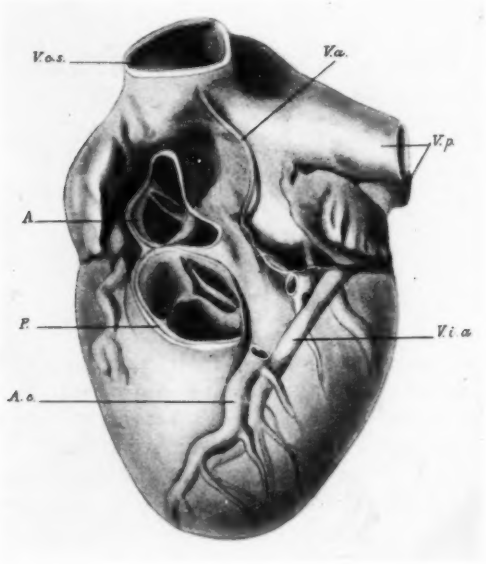

FIG. 1.

d'observation (une veine interventriculaire antérieure s'abouchant directement à la veine cave supérieure droite), a émis l'hypothèse de la dualité primordiale des veines du cœur. L'observation du professeur Rainer, noyée dans le riche matériel documentaire ramassé afin d'illustrer sa conception sur le système lymphatique du cœur, n'a pas encore été relevée. Depuis lors, aucune autre observation similaire n'a été publiée.

Ayant eu la chance de trouver une variante veineuse de ce seul cas publié, connaissant la pièce même du professeur Rainer, avec son auto-

(1) « Le système lymphatique du cœur. » (*Annales de Biologie*, v. I, 1911.)

risation, nous avons cru utile d'insister sur la systématisation des veines du cœur.

Voici les observations :

Observation I (professeur Rainer) (fig. 1). — Le cœur d'un adulte. L'aorte et l'artère pulmonaire ont été sectionnées. La veine interventriculaire antérieure *(v. a.)*, après avoir longé le sillon interventriculaire antérieur, s'engage entre l'oreillette gauche et l'artère pulmonaire, passe par la face antérieure de l'atrium gauche et s'ouvre dans la veine cave supérieure, au voisinage de l'embouchure de celle-ci dans le sinus veineux. Sur tout son trajet, la veine garde son calibre.

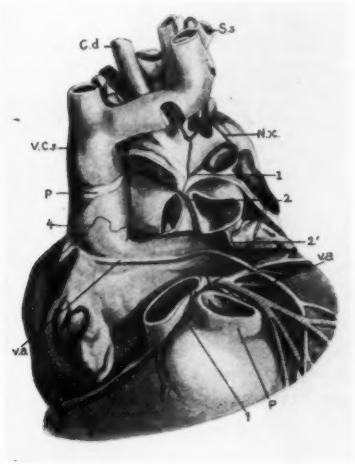

Fig. 2.

Observation II (fig. 2). — Le cœur d'un fœtus. La veine interventriculaire antérieure *(v. i. a.)*, après avoir longé le sillon interventriculaire antérieur, continue son trajet habituel le long du sillon atrio-ventriculaire gauche, vers le sinus coronaire. Sur la face antérieure de l'atrium gauche, il y a une veinule *(v. a.)* qui s'ouvre dans la veine cave supérieure droite. Cette veinule est en communication à son autre extrémité, entre l'oreillette gauche et l'artère pulmonaire, par un fin plexus veineux, avec la veine interventriculaire antérieure.

Ces observations nous indiquent le trajet primordial du canal collecteur veineux principal de la face ventrale du cœur et ses modifications successives. Dans la première observation, le canal collecteur veineux

ventral du cœur a maintenu sa disposition primitive : de la pointe du cœur il longe le sillon interventriculaire antérieur dans toute son étendue, passe sur la face antérieure de l'atrium gauche et va s'ouvrir dans la veine cave supérieure droite. Ce collecteur veineux présente deux portions : l'une inférieure ou *segment ventriculaire*, l'autre supérieure ou segment atrial. *Cette dernière portion, — atriale, —* qui s'ouvre dans la veine cave supérieure, aurait dû disparaître.

La seconde observation nous présente un des stades de passage du trajet primitif de ce canal collecteur à sa situation définitive. La portion ventri-

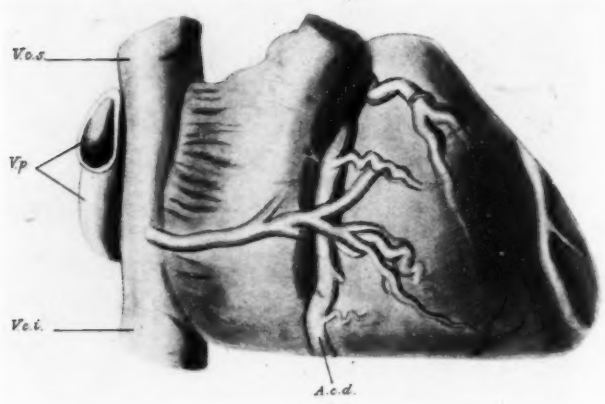

Fig. 3.

culaire de la veine garde son trajet primitif dans le sillon interventriculaire antérieur. Au niveau du sillon atrio-ventriculaire, son trajet est dévié à gauche vers le sinus coronaire. Son trajet le long du sillon strio-ventriculaire gauche et son embouchure dans le sinus coronaire sont secondaires. En ce qui concerne la portion atriale de cette veine, des modifications secondaires amènent sa disparition totale. Sitôt que le courant sanguin de son segment ventriculaire est dévié vers la gauche, la communication entre ces deux portions est interrompue et le segment atrial disparaît.

Dans la seconde observation, nous présentons un stade intermédiaire : les deux portions veineuses — ventriculaire et atriale — sont presque isolées, la communication étant établie rien que par un très délicat plexus.

veineux. En fin de compte, la communication avec la veine cave supérieure droite, ainsi que toute la portion atriale, disparaissent.

On trouve d'autres preuve en faveur de l'existence primitive d'un courant veineux ventral tributaire du système cave supérieur droit, dans l'interprétation de nombreuses variations de la circulation veineuse du cœur. Dans la figure 3, nous présentons une variante, qui n'a pas encore été signalée, d'une veine ventriculaire très développée, qui passe à travers le sillon atrio-ventriculaire droit et par-dessus l'atrium droit, et s'ouvre dans le sinus veineux.

Un autre fait, qui vient à l'appui du problème qui nous intéresse, est l'existence d'une voie lymphatique que le professeur Rainer a trouvée 6 fois sur 68 pièces, et dont le trajet est identique à celui de la veine interventriculaire de l'observation I, dans sa portion atriale.

Nous mentionnons encore, comme un document d'anatomie comparée, le fait que Mme Dora Dumitrescu a trouvé, sur deux cœurs de singe, l'existence d'un canal collecteur veineux ventral du cœur dans sa disposition primordiale. Ces pièces se trouvent dans le musée de l'Institut d'Anatomie et Embryologie de Bucarest.

Nous pouvons dire qu'en ce qui concerne la face ventrale du cœur, la disposition primordiale du courant veineux est constituée par un canal collecteur principal qui va s'ouvrir dans la veine cave supérieure droite (fig. 1). En ce qui concerne la face dorsale du cœur, la disposition primordiale du courant veineux est constituée par un canal collecteur principal, la veine interventriculaire postérieure, qui va s'ouvrir dans le sinus coronaire. Or, le sinus coronaire, n'étant autre chose qu'un vestige de la veine cave supérieure gauche, on peut dire que le courant veineux de la face dorsale du cœur est ramassé, primitivement, par un canal collecteur principal tributaire de la veine cave supérieure gauche.

Nous rappelons la description de Tandler faite sur une pièce de Siding, du Musée d'anatomie de Vienne. On y voit l'oblitération de l'embouchure du sinus coronaire dans l'atrium droit coexistant avec la persistance de la veine cave supérieure gauche. Dans ce cas, nous avons sous les yeux le trajet primordial du collecteur veineux dorsal du cœur : avec sa portion ventriculaire (veine interventriculaire postérieure) et sa portion atriale (sinus coronaire) en communication directe avec la veine cave supérieure gauche.

CONCLUSIONS

1° La disposition des veines du cœur doit être systématisée en rapport avec les deux veines caves supérieures.

2° La circulation veineuse du cœur présente deux courants symétriques primordiaux : l'un situé sur la face ventrale du cœur, se dirigeant vers la droite et s'abouchant à la veine cave supérieure droite; l'autre situé sur la face dorsale du cœur, se dirigeant vers la gauche et s'abouchant à la veine cave supérieure gauche.

3° Les variations veineuses du cœur témoignent de l'existence de ces deux courants primordiaux et des phases successives de leur déviation.

RECUEILS DE FAITS

CANCER ALVÉOLAIRE DU POUMON AVEC MÉTASTASES CUTANÉES PHAGÉDÉNIQUES

par

R. LE FORT, R. BÉGHIN et P. DECOULX

Il s'agit d'un homme de vingt-deux ans, vu pour la première fois le 25 avril 1935, pour un syndrome douloureux de la hanche droite. L'affection a débuté, il y a dix mois pendant le service militaire à Alger, et, sur le diagnostic de trochantérite tuberculeuse, le malade est renvoyé plâtré dans ses foyers. Il existe des douleurs assez vagues de la hanche droite, une légère limitation des mouvements et des signes radiologiques discrets de lésion trochantérienne. Malgré un léger amaigrissement, l'état général reste satisfaisant. On note par ailleurs une adénopathie cervicale qui attire de suite l'attention. On palpe dans le creux sus-claviculaire une masse du volume d'une prune, irrégulière, dure, indolore, fixe, qui adhère à une peau rouge et infiltrée. La radiographie pulmonaire est absolument négative. On institue un traitement général avec repos complet et mise en observation pendant un mois.

A ce moment, l'état général commence à décliner, la température est élevée et oscillante. Pourtant les signes trochantériens sont très améliorés et la radio presque négative. Les phénomènes généraux proviennent de l'adénite cervicale : elle atteint le volume du poing, elle est rouge et douloureuse et semble contenir du pus.

Le malade entre à la Maison Ambroise-Paré, le 25 mai. La masse cervicale est largement incisée et drainée. Il s'en écoule un magma consistant, grumeleux, mélangé de liquide clair, qui ne ressemble en rien à du pus tuberculeux. L'examen n'y révèle aucun germe, pas de B. K. On pense à une gomme syphilitique, d'autant plus que le père du malade est mort récemment de paralysie générale.

Les signes suspects de la hanche s'atténuent jusqu'à disparition complète. Par contre, la plaie cervicale s'étend de jour en jour, éliminant des blocs jaunâtres et des masses sphacéliques. On conseille un traitement spécifique, malgré des réactions sérologiques négatives, et le malade rentre chez lui.

Trois mois plus tard, il revient en très mauvais état : amaigrissement marqué, fièvre élevée à 39-40°, aspect profondément infecté. Du côté du cou, on note une énorme ulcération sus-claviculaire comme une paume de main, grisâtre,

sphacélique, à bords surélevés, sécrétant un liquide gommeux fétide. Autour on voit deux gros nodules sous-cutanés, l'un sus-scapulaire, l'autre sterno-mastoïdien. Ces nodules grossissent rapidement, se fistulisent et rejoignent l'ulcération principale qui progresse par de nouveaux nodules.

La syphilis ne semble plus pouvoir être mise en cause en raison de l'échec complet du traitement. L'examen histologique des fragments éliminés montre des lésions inflammatoires banales. L'examen bactériologique donne une flore riche et variée : staphylocoque, streptocoque et anaérobies : *bacillus fragilis, ramosus, fusiformis.* On pense à une gangrène cutanée phagédénique. L'aspect

FIG. 1.

FIG. 2.

des lésions rappelle en effet exactement celui du Noma. On institue un traitement au sérum antigangreneux, hypodermique et en applications locales. Aucune amélioration. Les pansements les plus variés : tulle gras, dakin, sérum isotonique, synthol, ne peuvent enrayer les progrès du mal.

Les lésions s'étendent rapidement. L'ulcération a la largeur de deux paumes de main; elle est profonde et atrocement fétide. L'aspect de son fond et sa situation au voisinage du paquet vasculo-nerveux sous-clavier fait craindre une hémorragie artérielle foudroyante. Ses bords, à pic, sont environnés de gros nodules qui la rejoignent petit à petit (voir photo). Les nodules sont d'abord profonds, sous-cutanés, puis ils gagnent la peau et l'ouverture se produit avec élimination d'un magma puriforme et fétide.

L'état général décline : il apparaît des œdèmes, des troubles urinaires, de vives douleurs cervico-brachiales et la cachexie s'installe.

Finalement, l'ulcération atteint des proportions géantes. Elle mesure plus de 30 centimètres dans toutes ses dimensions. En haut, elle atteint la mastoïde, en dehors le moignon de l'épaule, en avant le mamelon, en arrière la pointe de l'omoplate. Elle dégage une odeur repoussante. Elle creuse en profondeur, dénude

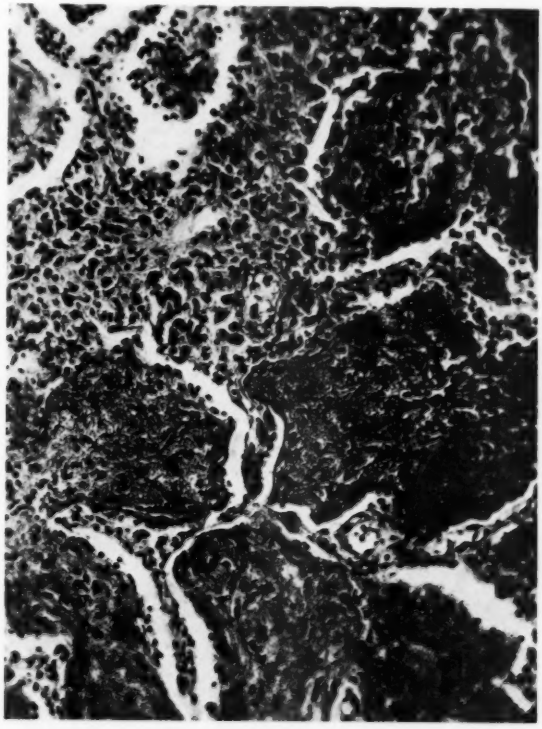

COUPE 1. — *Coupe du poumon.*
Les alvéoles pulmonaires sont remplis de fibrine et de cellules inflammatoires. Au centre, on distingue très nettement la paroi alvéolaire épaissie se continuant par une masse tumorale.

la clavicule et l'omoplate, dont les esquilles ramollies s'éliminent spontanément, pénètre dans le creux sus-claviculaire si profondément qu'on peut passer librement une large pince d'avant en arrière au-dessous de la clavicule. Le paquet vasculo-nerveux a dû être progressivement détruit, puisque le membre supérieur est œdématié, livide et paralysé. On se demande comment le dôme pleural n'est pas ouvert à l'extérieur. Tout autour de cette plaie, on trouve de gros nodules,

non ulcérés, occipitaux, cervicaux, lombaires et abdominaux, des deux côtés de la ligne médiane.

Deux jours avant sa mort, le malade présente pour la première fois une hémoptysie de sang rouge, spumeux. Aucun examen pulmonaire n'est plus possible. L'exitus se produit le 27 janvier 1936.

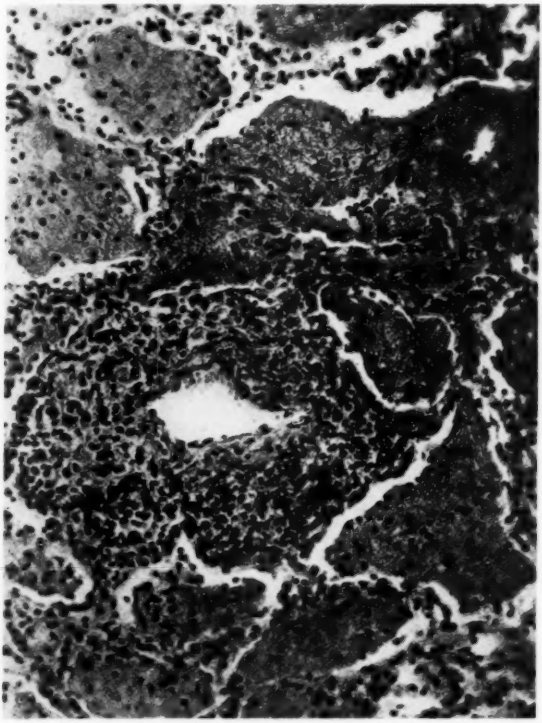

Coupe 2. — *Coupe du poumon.*
Même aspect des alvéoles. Au centre, présence d'un gros vaisseau au pourtour duquel il existe un très gros infiltrat d'éléments néoplasiques.

L'autopsie n'a malheureusement pu être que très partielle en raison des volontés de la famille. On prélève des fragments divers en bordure d'ulcération. D'autre part, on ouvre discrètement la plèvre droite. Elle est libre, sauf à l'apex où se trouve un nodule pulmonaire dur, lardacé, du volume d'une prune, en continuité directe avec l'ulcération cutanée. Il est prélevé pour examen. Le reste du poumon est sain.

Alors que le laboratoire de Bactériologie et de Parasitologie (recherche d'une mycose) donnent des réponses négatives, l'examen anatomo-pathologique apporte à la fois l'explication tardive de l'affection et une surprise déconcertante.

L'examen anatomo-pathologique, pratiqué au laboratoire de la Faculté par le docteur Boury, donne les résultats suivants :

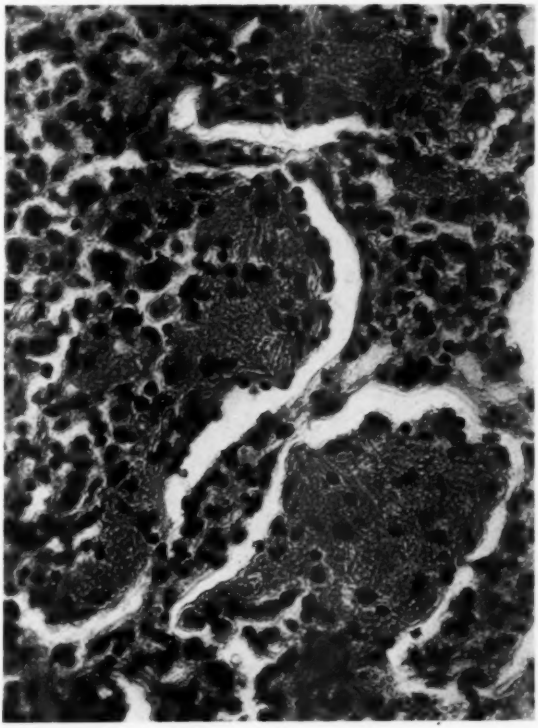

COUPE 3. — *Coupe du poumon* (à plus fort grossissement).
Le centre est coupé par une paroi alvéolaire comprenant plusieurs assises cellulaires qui vont en s'épaississant pour donner un nodule néoplasique. On voit nettement dans les alvéoles la fibrine et quelques polynucléaires.

PREMIER FRAGMENT. — *Poumon.* — A un faible grossissement, la préparation se divise en deux zones nettement tranchées. Une de ces zones est représentée par une masse amorphe dans laquelle on ne distingue que de vagues débris cellulaires et quelques travées de tissu conjonctif, à peine perceptibles et ne prenant que fort peu les colorants. Insensiblement on passe de cette première

zone à la suivante : quelques cellules inflammatoires apparaissent d'abord, puis, un peu plus loin, les lésions.

Cette deuxième zone est constituée de la façon suivante : En bordure, on voit de nombreuses cellules à type épithélial incluses dans une masse fibrineuse.

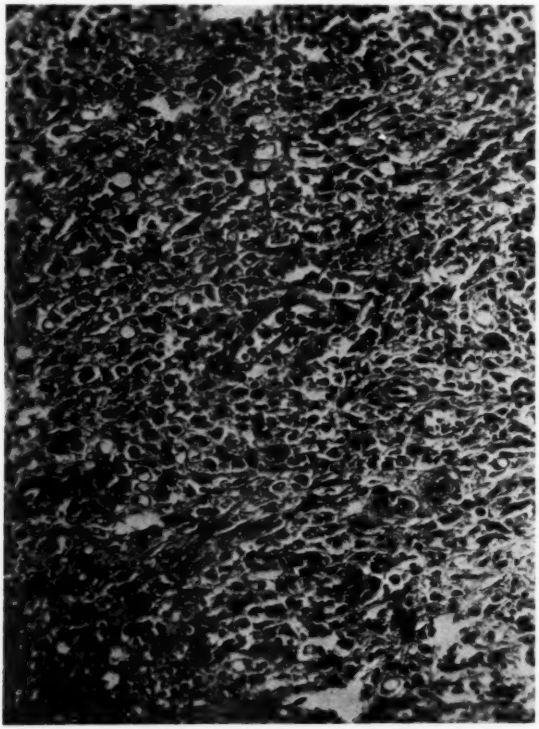

Coupe 4. — *Métastase cutanée* (même grossissement que les coupes 1 et 2). Cette figure montre l'identité des cellules avec les cellules néoplasiques du poumon. Disparition complète des éléments cutanés. On constate en plus, au centre, la présence d'un vaisseau dans lequel il y a quelques cellules épithéliales métastatiques.

Plus loin, les cellules deviennent beaucoup plus tassées et forment de véritables bourgeons. Au centre de la préparation, il existe des alvéoles pulmonaires peu déformés, emplis de masses fibrineuses et de polynucléaires de telle sorte qu'en certains points on a une image de pneumonie. Quelques-uns de ces alvéoles ont conservé une structure à peu près normale, mais la plupart sont fortement modi-

fiés. Leur paroi est constituée par quatre ou cinq rangs de cellules prenant fortement les colorants. Ces cellules en certains points constituent de gros bourgeons épithéliaux. D'autre part, les parois alvéolaires sont intriquées les unes dans les autres.

En résumé, le centre de la préparation constitue une mosaïque dans laquelle on voit des parois alvéolaires, modifiées, de la fibrine et des masses épithéliales. Autour de ces masses centrales, on note l'existence de quelques gros vaisseaux dont la lumière est libre; mais, au pourtour de ces vaisseaux, il y a de très grosses masses épithéliales. En bordure de la préparation, on voit des alvéoles dilatés et rompus, donnant l'image du poumon emphysémateux. A noter la persistance de foyers anthracosiques.

Enfin, en un point, à la limite de la préparation, il y a une infiltration d'éléments inflammatoires constitués par des polynucléaires et quelques lymphocytes. A un plus fort grossissement, certaines de ces cellules sont aplaties, avec un noyau allongé, d'autres sont polyédriques, d'autres enfin sont monstrueuses, énormes, avec plusieurs noyaux. Mais la plupart d'entre elles ont conservé une analogie avec les cellules des parois alvéolaires demeurées indemnes, et on voit nettement la filiation entre ces cellules et les masses cancéreuses.

Deuxième fragment. — *Prélèvement de l'ulcération cutanée.* — Ce deuxième fragment est constitué par un tissu fibro-adipeux dans lequel on voit des plages de nécrose, mais où domine l'élément tumoral, constitué par de vastes placards de cellules absolument identiques aux cellules décrites précédemment. Il y a de nombreux vaisseaux qui, en général, ne présentent aucun signe de lésion néoplasique. Dans un seul vaisseau, on trouve quelques cellules épithéliales. Il est probable que la propagation s'est faite surtout par voie lymphatique, car les placards tumoraux se trouvent de préférence à proximité d'un vaisseau sanguin là où devait se trouver un lymphatique.

Il n'y a pas de trace de revêtement cutané sur la préparation : rien ne permet de dire qu'il s'agit d'un prélèvement cutané.

L'examen anatomique montre donc qu'il s'agit d'un cancer pulmonaire à point de départ alvéolaire et d'un fragment de métastase de ce même cancer. Si nous n'avions eu que le second fragment, il eut été impossible de faire un diagnostic d'origine de cette métastase.

Ainsi donc, il s'agit d'un cancer primitif du poumon resté parfaitement latent, qui ne s'est manifesté cliniquement que par des métastases cutanées d'aspect très particulier.

La latence du cancer primitif ne nous retiendra pas : elle est bien connue et fréquente.

La nature et la localisation des métastases est plus curieuse. Que penser tout d'abord du syndrome juxta-coxal initial présenté par ce malade ? Les signes cliniques et radiologiques ne faisaient pas de doute, et pourtant l'évolution ultérieure s'est faite vers une disparition complète de tous ces phénomènes. Il semble rétrospectivement qu'il y ait eu d'abord métastase osseuse au niveau du trochanter et que cette métastase se soit éteinte quand un autre foyer, de même origine, mais beaucoup plus actif, s'est développé. C'est rarissime, mais conforme à la pathologie générale.

Mais ce sont surtout les manifestations cutanées qui sont intéressantes : plusieurs origines sont possibles à ces nodules néoplasiques.

1° S'agit-il bien de métastases cutanées ?

Celles-ci sont tout à fait exceptionnelles. La thèse d'Huguenin, sur 47 cas avec métastases, n'en relève pas une seule. Deux statistiques de Kikuth et Adler, totalisant 600 cas de cancer du poumon, n'en parlent pas. Le seul qui les mentionne est Probst (*Ztschr. f. Krebsforsch*, 1927); encore ne donne-t-il aucune indication clinique, ni bibliographique sur les trois cas qu'il signale. Plus récemment, Sénèque rapporte à l'Académie de Chirurgie (1936, p. 743) un cas d'Audibert, Imbert et Mattéi, avec métastases cutanées au niveau des doigts et nodules cutanés de l'hypocondre et de la face. Comme dans notre cas, les signes pulmonaires sont restés très discrets. Mais ici les nodules cutanés ne se sont pas ulcérés.

Dans notre cas, il ne peut s'agir de métastases cutanées vraies. En effet les lésions furent pour chaque nodule d'abord sous-cutanées, et la peau ne fut atteinte que secondairement par sa face profonde.

2° Les métastases sont-elles ganglionnaires ?

Celles-ci, bien que rares, sont connues dans le cancer du poumon. Sergent, Vaucher et Kaufmann les ont décrites. « On pourra trouver au-dessus des clavicules, au fond de l'aisselle, des ganglions tuméfiés, durs, dont l'ablation permettra un diagnostic histologique. Ce que nous savons aujourd'hui des anastomoses et communications lymphatiques transpleurales explique la présence de ces ganglions. » Cependant aucun auteur ne signale l'ulcération de ces ganglions, ni surtout cet aspect phagédénique que nous avons observé.

D'ailleurs, si la localisation primitive des lésions dans la région cervicale, du même côté que le cancer du poumon, pouvait faire penser à leur origine ganglionnaire, leur extension en tache d'huile et leur essaimage ultérieur, dans les régions scapulaire, pectorale et dans la nuque, doit faire éliminer cette hypothèse.

3° Il faut donc penser que ces métastases se sont faites de proche en proche par voie lymphatique et ont atteint non pas des ganglions, mais des vaisseaux lymphatiques, sous-cutanés ou profonds par essaimage de proche en proche. Cette voie de propagation, à la manière du squirrhe pustuleux de Velpeau au sein, nous paraît seule défendable au point de vue clinique. Elle explique l'envahissement de proche en proche en îlots progressifs que ne saurait expliquer la propagation par voie sanguine. Elle cadre de plus avec l'examen anatomo-pathologique où les placards néoplasiques secondaires sont presque tous périvasculaires sans atteinte du vaisseau sanguin, et siègent à la place où devait se trouver un conduit lymphatique. Seule la « lymphangite cancéreuse » est capable d'expliquer pareille disposition histologique.

Notre observation présente donc des caractères très particuliers, dont nous n'avons pu trouver d'autre exemple :

1° Le mécanisme des métastases, qui ne sont ni cutanées, ni ganglionnaires, mais semblent dues à une véritable lymphangite cancéreuse.

2° L'extension considérable de ces métastases contrastant avec la latence et le faible volume de la tumeur pulmonaire primitive.

3° L'aspect nécrotique, grangreneux et phagédénique des lésions, qui a fait errer le diagnostic pendant toute l'évolution de la maladie.

Clinique de Pathologie chirurgicale
de la Faculté de Médecine de Barcelone
(Professeur : Docteur J. Trias Pujol)

UN CAS DE NOUVELLE RUPTURE D'UN MÉNISQUE RÉGÉNÉRÉ

par

P. PIULACHS

En 1898, Lenail [17], en expérimentant des chiens, vit pour la première fois, qu'après l'extirpation du ménisque, il se produisait une régénération macroscopiquement parfaite. De semblables résultats furent obtenus postérieurement dans les expériences effectuées chez différentes classes d'animaux, par Coudry [5], Cornil [4], Pfab [25 et 26], Lukjanov et Pokrovski [19], Turco [28], Fiorini [7], Gibson [10], King [16].

Les premières communications sur la régénération du ménisque chez l'homme furent celles de Mandl [20] à propos de malades auxquels il avait antérieurement réséqué le ménisque; il put alors observer l'existence d'un ménisque régénéré pendant le cours d'une réarthrotomie, dans trois cas, et à l'autopsie dans un autre cas.

Malgré ces faits, des auteurs de grande expérience, tels que Jones [14], Fischer [8], affirment qu'au cours de réintervention chez des malades ménisquesectomisés, ils n'ont pu trouver aucune preuve de régénération, même au bout de nombreuses années. Katzenstein [15], opérant à nouveau un malade, neuf mois après l'extirpation d'un ménisque, confesse n'avoir trouvé aucune trace de régénération.

Cependant, on admet d'après les travaux cités antérieurement, que la régénération du ménisque réséqué est constante.

On a discuté s'il s'agissait d'une véritable ou d'une fausse régénération. Déjà, depuis Ollier [24], on connaît le mauvais pouvoir de régéné-

ration du cartilage. Dans le cas particulier des ménisques, Friedrich [9] a pu vérifier l'absence de toute cellule cartilagineuse, le nouveau ménisque étant formé par un tissu conjonctif fasciculé.

Les mêmes résultats ont été communiqués par Möller [23], Gibson [10] et Goldenberg [11] dans l'homme, coïncidant avec les résultats obtenus expérimentalement par tous les auteurs qui, depuis Lenail [17], se sont occupés de cette question et que nous avons déjà cités. Dans le cas que nous exposons plus loin, nous avons pu vérifier aussi la structure fibro-conjonctive du ménisque régénéré avec absence totale de trace de cartilage (fig. 4).

Il est donc bien entendu qu'il s'agit d'une fausse régénération dans le sens de Bier [2], c'est-à-dire que, quoique le ménisque régénéré soit anatomiquement et fonctionnellement semblable au ménisque primitif, sa structure histologique est différente. Le tissu hyalin cartilagineux a été remplacé par un tissu conjonctif fibreux.

Dieterich [6], en expérimentant des chiens, a vu que la régénération peut se présenter sous deux formes : 1° associée à une sinovyte proliférante, ou bien, 2° ménisque d'aspect macroscopiquement normal, mais constitué par un tissu conjonctif sans aucune cellule cartilagineuse. Cette dernière forme est plus rare et plus favorable en ce qui concerne le mécanisme articulaire ultérieur. Ces résultats ont été confirmés par Andreesen [1], Burmann et Sutro [3].

Le ménisque régénéré provient du tissu paracapsulaire, que l'on appelle « zone de régénération » de Henschen [12 et 13]; la régénération est d'autant plus complète, que large est la surface libre; ou bien, en tenant compte de la forme triangulaire du ménisque vu en coupe, d'autant plus près de l'insertion capsulaire (Töbler [27]).

Le processus de régénération apparaît non seulement dans les cas d'extirpation plus ou moins étendue des ménisques, mais peut apparaître aussi dans leurs fissures, quand la portion méniscale déchirée, séparée de la partie adhérente capsulaire, est encore dans l'articulation. C'est ce qui arrive, ainsi que l'ont décrit Masmonteil [22] et Mandl [21], dans les cas où la rupture prend la forme dite « en anse de seau » (« Bucket handle » des Américains, ou « Sehne-Bogen-Form » de Mandl [21]), dans lesquels il existe une longue fissure longitudinale qui divise le ménisque en une partie externe unie à la capsule, et une partie interne qui est refoulée vers la partie moyenne de l'articulation, de façon qu'il n'y ait aucun contact avec la partie externe du ménisque, qui est unie par ses deux extrémités. Cette portion externe, unie à la capsule, agit comme « zone de régénération » de Henschen et croît en régénérant la portion déplacée. De cette façon l'on peut voir, dans la pièce anatomique, la portion interne, située dans l'échancrure intercondylienne

et qui présente à la coupe une forme triangulaire avec une face externe déchirée, déchiquetée. La portion externe présente de même une forme triangulaire à la coupe avec un bord fin, bleuté, qui glisse entre la condyle du fémur et celui du tibia, et qui constitue la portion régénérée.

Ce phénomène peut être considéré comme constant, et Mandl [21] l'a déjà décrit en des cas opérés après trois mois du traumatisme responsable de la rupture du ménisque.

Le fait de la régénération de la partie unie à la capsule et d'absence de régénération de la partie libre, nous permet de repousser l'hypothèse de la croissance du tissu, par imbibition du milieu représenté par la synovie, ainsi que cela se passe dans l'englobement cartilagineux des corps libres intraarticulaires (Leriche et Policard [18]). La vasculari-

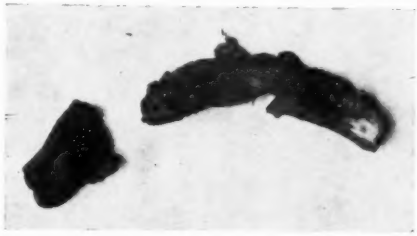

FIG. 1.

sation du ménisque, quoique précaire (Töbler [27], Henschen [12]), est celle qui accompagne la portion régénérée.

Töbler [27] a vu, dans la portion régénérée du ménisque, des vaisseaux abondants groupés en faisceaux. Dans les préparations de Andreesen [1], on voit parfaitement des proliférations des vaisseaux capsulaires. Dans notre cas, l'on observe clairement aussi la vascularisation du ménisque régénéré (v. microphotographie, fig. 3).

Bien qu'il s'agisse histologiquement d'une fausse régénération, le ménisque qui substitue le ménisque réséqué est fonctionnellement parfait, et il est soumis aux mêmes contingences que le premier, pouvant par conséquent être atteint par une nouvelle rupture.

Möller [23], Mandl [21], Friedrich [9], Goldenberg [11], ont publié des cas de rupture de ménisques régénérés. Nous avons eu l'occasion d'opérer personnellement le cas suivant :

D... (F.), vingt-six ans, soldat. Il y a deux ans, rupture de ménisque qui fut traitée par le docteur Trueta, avec extirpation. Les malaises disparaissent, jus-

qu'à il y a trois mois. A la suite d'une torsion du genou, il se plaint de douleurs siégeant vers la partie interne de l'interligne, à côté de la rotule, et de blocage incomplet.

A l'exploration, nous observons un point douloureux à la pression, localisé dans l'interligne articulaire interne, à côté de la rotule. Hydrarthrose légère. Légère limitation de l'extension et de la flexion, avec douleur à l'exagération des mouvements; l'inclinaison forcée en varus avec le genou en extension est douloureuse; en valgus, elle est indolore. Nous diagnostiquons une nouvelle rupture du ménisque régénéré.

On pratique la ménisectomie selon la technique décrite par Bölher, en res-

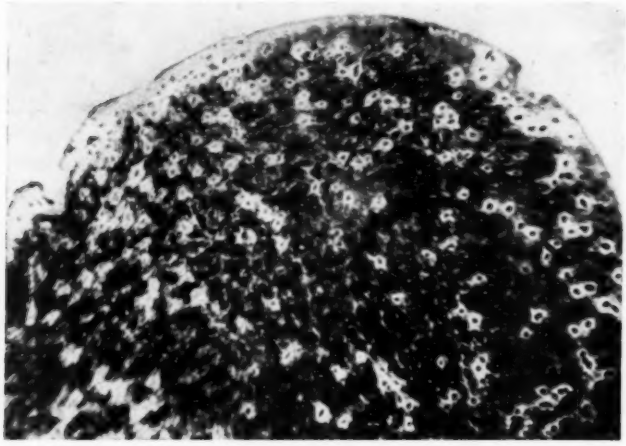

FIG. 2.

pectant le ligament latéral interne; on trouve le ménisque régénéré, rompu transversalement au niveau de son tiers antérieur; la partie postérieure, friable, se déchire au cours de l'extirpation.

Immobilisation de quatorze jours avec attelle de Cramer. Déclaré guéri au bout d'un mois, avec mobilité normale.

L'étude histologique de la pièce (fig. 1), pratiquée par le docteur Bofill, donne les renseignements suivants : la figure 2 représente une coupe transversale d'une extrémité du ménisque, dans lequel on observe les caractéristiques des cellules fixes du tissu fibreux.

Sur la section transversale représentée dans la figure 3, on peut voir l'existence de vaisseaux précapillaires dans une cloison de séparation de deux faisceaux de tissu fibreux. La figure 4 représente une section longitudinale qui permet l'étude des fibres de collagène et des cellules fixes du tissu fibreux. Sur cette préparation, l'on voit clairement l'absence de cellules de type cartilagineux ou chondroblastes.

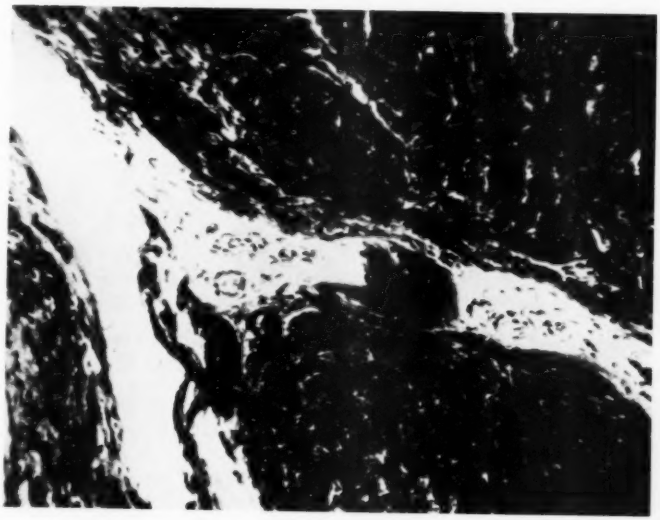

FIG. 3.



FIG. 4.

En tenant compte que le ménisque régénéré est soumis aux mêmes contingences que le ménisque normal, et sachant que sans ménisque le fonctionnement du genou se fait normalement, il faut se demander si la régénération est désirable.

Si l'on veut obtenir la régénération, il faut respecter la « zone de Henschen »; dans les cas de ménisques en forme « anse de seau », Masmonteil [22] se demande s'il ne serait pas préférable d'extirper uniquement la partie interne. Cependant Mandl [21] nous dit que le chirurgien doit se proposer d'éviter la régénération du ménisque et pour cela qu'il doit procéder non pas à la résection, mais à l'extirpation du ménisque en emportant la portion paracapsulaire (« zone de régénération de Henschen ») qui constitue la matrice du nouveau ménisque.

Cependant dans le cas de Möller [23], bien que l'on ait effectué la première fois non pas une résection, mais une extirpation totale, le ménisque se régénère et se rompit de nouveau.

BIBLIOGRAPHIE

1. Andreesen (R.) : « Beitrag zur Schädigung der Knorpelbinnenscheiben der Kniegelenke. » (*Dtsch. Z. f. Chir.*, 237, 1932, 602.)
2. Bier (A.) : « Regeneration beim Menschen. » (*Dtsch. med. Wschr.*, 1918-1919.)
3. Burmann (M.-S.) et Sutro (Ch.-J.) : « Study of the dégenerative changes of the menisci of the knee joint, and the clinical significance thereof. » (*J. Bone J. Surg.*, 15, 1933, 835.)
4. Cornil : Cité par Dieterich.
5. Coudry : Cité par Dieterich.
6. Dieterich (H.) : « Die regeneration des Meniscus. » (*Dtsch. Z. Chir.*, 230, 1931, 251.)
7. Fiorini (E.) : « Sulla rigenerazione dei menischi articolari. » (*Chir., d. org. di movimento*, 17, 1932, 350.)
8. Fisher (A.-G.-T.) : *Internal Derangements of the Knee Joint*. New-York, Mac millian C°, 1931.
9. Friedrich (H.) : « Ueber Meniscus regeneration. » (*Zbl. Chir.*, 57, 1930, 2534.)
10. Gibson (A.) : « Regeneration of the internal semilunar cartilage after operation. » (*Brith. J. Surg.*, 19, 1931, 302.)
11. Goldenberg (R.-R.) : « Refracture of a regenerated internal semilunar cartilage. » (*J. Bone J. Surg.*, 17, 1935, 1054.)
12. Henschen (C.) : « Arterielle Gefässversorgung der Menisken des Kniegelenkes. » (*Arch. kl. Chir.*, 152, 1928, 144.)
13. Henschen (C.) : « Gefässversorgung der Kniegelenkmenisken. Anatomisch-Physiologische Eigenheiten des Bergländerknies. » (*Schw. med. Wschr.*, 59, 1929, 1366.)
14. Jones et Robert : *in* Fisher (A.-G.-T.)

15. KATZENSTEIN : Cité par FIORINI.
16. KING (D.) : « Regeneration of the semilunar cartilage. » (*Surg. Gynec. a. Obst.*, 62, 1936, 167.)
17. LENAIL : Cité par FIORINI.
18. LERICHE (R.) et POLICARD : *Physiologie pathologique chirurgicale.* Masson, Paris, 1930.
19. LUKJANOV (G.) et POKROVSKI (S.) : « Intraarticular changes after the removal of the semilunar cartilages. » (Extr. de *J. Bone J. Surg.*, 12, 1930, 984.)
20. MANDL (F.) : « Regeneration des menschlichen Kniegelenkzwischenknorpels. » (*Zbl. Chir.*, 56, 1929, 3265.)
21. MANDL (F.) : « Weitere Beobachtungen zur Regeneration des Meniscus. » (*Zbl. Chir.*, 62, 1935, 694.)
22. MASMONTEIL (F.) : « Fracture longitudinale d'un ménisque interne suivie de régénération spontanée aux dépens de la partie basale. » (*Bull. et Mém. Soc. des Chir. de Paris*, 26, 1934, 663.)
23. MÖLLER (W.) : « Luxation eines nach Extirpation neugebildeten Kniegelenksmeniscus. » (*Zbl. Chir.*, 57, 1930, 2790.)
24. OLLIER : Cité par FRIEDERICH.
25. PFAB (B.) : « Experimentelle studien zur Binnenverletzung des Kniegelenkes. » (*Dtsch. Z. Chir.*, 205, 1927, 265.)
26. PFAB (B.) : « Weitere experimentelle Studien zur Pathologie der Binnenverletzungen des Knieglenkes. » (*Dtsch. Z. Chir.*, 211, 1928, 339.)
27. TOBLER (TH.) : « Zur normalen und pathologischen Histologie des Kniegelenkmeniscus. » (*Arch. f. klin. Chir.*, 177, 1933, 483.)
28. TURCO (A.) : « Sulla patologia del menisco. » (*Annali ital. di Chir.*, 10, 1931, 667.)

SOCIÉTÉ ANATOMIQUE DE PARIS

(108e ANNÉE)

Séance du 13 janvier 1938.

Présidence de M. NOËL FIESSINGER.

SOMMAIRE

COMMUNICATIONS

Anatomie.

AMEUILLE (P.), LEMOINE (J.-M.) et NOUAILLE (J.). — Suppléance circulatoire par les adhérences après ligature des veines pulmonaires. 85

ROUVIÈRE (H.). — Sur la signification du ligament spino-glénoïdien. 107

Anatomie pathologique.

ADLE (Y). — Fistule biliaire spontanée avec migration de calcul dans la paroi 105

CHIRAY (M.), ALBOT (G.), THIÉBAUT (F.) et DEMARTIAL (L.). — Un cas de lithiase intra-hépatique sans lithiase vésiculaire 88

GAUTHIER-VILLARS (P.) et ABOULKER (P.). — Premières notes sur l'appendicite expérimentale 100

IANCU (I.). — Rein ectopique 109

MONDOR (H.) et OLIVIER (C.). — Endométriomes ovariens 92

REZEK (P.). — Sur les cirrhoses infantiles des Indes; contribution à l'étude de leur genèse..... 78

ROQUES (P.) et BRUNATI (J.). — Sur un cas de multiples faux kystes paracæcaux 111

VERNE (J.) et LÉGER (L.). — Action de l'énervation sinu-carotidienne sur la structure des capsules surrénales 94

COMMUNICATIONS

SUR LES CIRRHOSES INFANTILES DES INDES ; CONTRIBUTION A L'ÉTUDE DE LEUR GENÈSE

par

Philippe Rezek (Vienne).

Parmi les cirrhoses tropicales non alcooliques et non parasitaires, les cirrhoses infantiles des Indes britanniques occupent un rang spécial par leurs caractères géographique, ethnologique, clinique et anatomo-pathologique. En commençant par leur répartition au point de vue géographique, il faut noter que la cirrhose infantile ne se trouve pas dans l'Inde antérieure entière, mais qu'elle se concentre dans le Bengale, dans les environs de Madras, au sud de l'Inde et aux alentours de Vizagapatam. Cette maladie attaque surtout les enfants des Hindous de caste moyenne et de brahmanes riches, rarement les familles des Hindous pauvres, plus rarement encore celle des mahométans et jamais les Anglo-Indiens ni les Européens.

La maladie est plus fréquente chez les garçons que chez les fillettes et souvent plusieurs enfants de la même mère tombent malades l'un après l'autre. La maladie commence généralement entre le sixième et le huitième mois de l'enfance, rarement après le douzième mois et les enfants meurent presque toujours après une maladie de quatre à huit mois, parfois même plus longue encore. Il est permis d'exclure étiologiquement la syphilis, la malaria et le kala azar.

On distingue *trois stades* du point de vue clinique.

Le premier est caractérisé par une apathie ou une irritabilité, par un manque d'appétit, par des températures sub-fébriles et par l'insomnie de l'enfant, sain jusqu'alors. Pendant ce stade, les parents n'ont presque jamais recours au médecin, celui-ci ne réussirait d'ailleurs que très rarement à diagnostiquer catégoriquement la maladie dès le début.

Les symptômes que nous venons de décrire s'aggravent et le deuxième stade commence à se développer. Les enfants vomissent en souffrant en même temps de diarrhée; ensuite ils se constipent et montrent après un lavement des matières fécales dures et très foncées. La fièvre augmente pendant qu'un léger ictère se produit. Le médecin qu'on ne consulte presque jamais avant ce stade, trouve le foie dur, lisse et indolent, agrandi jusqu'à l'ombilic. D'abord la rate est à peine palpable et, bien que la partie supérieure de l'abdomen soit bombée, on ne saurait démontrer la présence d'une ascite. Dans ce stade, on réussit parfois à guérir la maladie par un traitement diététique et médicamenteux.

Mais la plupart des enfants glissent dans le troisième stade, c'est-à-dire dans le stade final.

Celui-ci est caractérisé par un ictère grave, l'augmentation de volume de la rate, une ascite, l'augmentation de la fièvre, un amaigrissement

prononcé, des œdèmes des extrémités et du visage, un coma hépatique, des hémorragies et rarement par des convulsions cloniques. Le foie décroissant en ce stade reste dur, lisse et indolent. Certains cas montrent une ascite, développée à tel point que le foie devient impalpable. L'agrandissement de la rate est spécialement distinct en ce stade, mais il n'atteint pas celui du foie. On trouve une anémie sanguine secondaire, une leucocytose avec une polynucléose relative et une réaction van den Bergh directe et indirecte positive. On ne trouve pas de plasmodies de malaria et la réaction du sérum ne dénote aucun soupçon de syphilis ou de kala azar. L'urine montre de fortes réactions de bilirubine, parfois de l'albumine, avec des cylindres cireux dans le dépôt. Les enfants meurent soit de maladies intercurrentes, soit de cholémie.

Voici en forme concise l'aspect clinique que prend la maladie :

7.978 enfants moururent, de 1908 à 1920, de cette maladie selon les informations de Mukhexjis. Mais la littérature qui m'était accessible ne note que 50 cas environ qui avaient été examinés anatomiquement et histologiquement. Ces études ont été faites au cours de quarante-sept ans. La maladie fut décrite pour la première fois en l'année 1887, par Sen, et examinée morphologiquement pour la première fois par Gibbons. La religion hindoue, qui défend l'autopsie, explique le contraste entre le nombre des maladies et le nombre des rares examens anatomiques. Je n'ai réussi que grâce à l'amabilité de MM. les professeurs Acton, De et Tirumurti, à me procurer les pièces de six cas. Malheureusement je ne dispose, à part d'un seul cas, que du matériel hépatique, je ne saurais, par conséquent, donner des indications exactes sur les autres organes.

La grandeur du foie varie selon les différents stades. La surface est lisse ou légèrement granuleuse, pareille au marocain. Il est important d'appuyer sur ce fait : 1° parce qu'il justifie l'avis de Brossert qui soutient que la granulation est d'autant plus fine que la durée de l'agression qui amène la cirrhose est longue et peu considérable par rapport à la qualité; 2° parce que, selon Oudendaal, à part de véritables cirrhoses atrophiques (Laënnec), la cirrhose lisse de granulation fine est relativement très fréquente parmi les cirrhoses tropicales. De plus ces résultats correspondent à l'avis de N. Fiessinger et de son école qui soutient que des lésions hépatiques de longue durée et de petit dosage amènent le plus souvent des cirrhoses. La consistance de l'organe est accrue, la couleur généralement brune, parfois vert foncé. La surface de la section, qui est colorée conformément, présente de fines parties réticulaires de couleur blanchâtre.

Les dispositifs prouvent que l'aspect clinique que nous venons de montrer et qui reste invariablement le même dans tous les cas, ne s'accorde d'aucune façon avec d'invariables altérations histologiques. En faisant abstraction de transitions diffuses, nous distinguons trois groupes: 1° la transformation des lobules du foie en pseudo-acini de type plus ou moins rond avec de fréquentes dégénérescences graisseuses et des nécroses au centre. Les lobules sont entourés de tissu conjonctif qui est infiltré lymphocytairement et qui prolifère abondamment. Le tissu contient un grand nombre de canaux biliaires nouvellement formés, et en certains endroits il est en train de pénétrer dans les faux lobules. La prolifération des voies biliaires est particulièrement remarquable à la limite de la régénération du foie et du tissu conjonctif. On trouve de

plus des agglomérations granuleuses dans le protoplasma des cellules hépatiques à la périphérie de la régénération. Les agglomérations sont de forme plus ou moins ronde, groupées autour du noyau. Elles gardent une coloration intense de Gram et de bleu toluidine. Parfois les granulations semblent être liées l'une à l'autre par un fil. Elles refusent la réaction de fer. Il s'agit sans doute de substances protéiques précipitées ou de lipo-fuchsine chargée d'autres matières. Il est indispensable d'admettre la possibilité de ce dernier cas, bien que la réaction graisseuse de ces formations soit négative. Mais des motifs de nature technique rendaient impossible la preuve lipoïde d'après Smith. La position topographique et l'aspect morphologique de ces granulations excluent toute immigration germinale post-mortelle.

2° La transformation des lobules ne se produit que partiellement. Le tissu conjonctif pareillement abondant brise certains groupes hépato-cellulaires. Le développement du tissu conjonctif n'est pas aussi puissant que dans les cas du premier groupe, et l'infiltration lymphocytaire est beaucoup plus faible. La prolifération des voies biliaires n'est pas aussi abondante dans ce groupe. Il est remarquable que de nombreuses cellules hépatiques contiennent six ou neuf noyaux, parfois même davantage.

3° Dans les cas du troisième groupe, la prolifération du tissu conjonctif semble tirer son origine de vaisseaux sanguins à parois fort altérées *(Periphlebitis)*. Les faisceaux du tissu conjonctif entourent des cellules isolées du foie dont la plupart sont dégénérées. Des infiltrations lymphocytaires et des proliférations des canaux biliaires ne sont que légèrement indiquées. On ne saurait découvrir des figures de régénération. Toutes ces altérations ont sans doute la même cause, leur variété étant due à des lésions de force et de durée diverses. Radakrichna Rao soutient que les cirrhoses infantiles des Indes sont des cirrhoses toxiques subaiguës. Je ne veux pas discuter sur ce point de vue, mais il faut constater que chaque aspect du foie est le résultat de deux forces composantes dont l'une est épithéliale, l'autre mésenchymateuse.

Le fait que de très nombreuses théories sur l'origine des cirrhoses infantiles ont été soutenues, indique qu'aucune d'entre elles puisse être admise à elle seule. Voici les plus importantes : mauvaise santé de la mère pendant sa grossesse et l'allaitement, sevrage prématuré, conception répétée de la mère durant l'allaitement, suralimentation de l'enfant avec du lait non humanisé de vache, alimentation prématurée de bouillie de riz, infection chronique du tube digestif, résorption de nourriture mal digérée et nuisible, manque de vitamine avec une réaction cataphylactique du parenchyme du foie, etc. Malgré la valeur de chacune de ces théories, nulle d'entre elles ne saurait expliquer tous les traits importants du caractère de la maladie. Parmi ces indications abondantes, nous en choisimes deux qui nous semblaient spécialement significatives; elles sont la base de nos travaux.

Radakrishna Rao accuse les circonstances suivantes comme co-responsables de l'origine des cirrhoses infantiles des Indes: les brahmanes, dans les environs de Calcutta, de Vizagapatam et aux alentours de Madras, ont l'habitude de nourrir leurs enfants de riz, aussitôt que possible — surtout les garçons premiers-nés — pour les rendre forts et vigoureux. Le riz est cuit dans une sorte de bouillie, délayé avec de l'eau, assaisonné de sel et de poivre; ce mets est nommé conjée. Forsyth, qui avait fait des

études à Madras, soutient que les cirrhoses infantiles sont l'effet de l'alimentation prématurée en épices. Oudendaal donne une explication semblable pour les fréquentes cirrhoses non alcooliques des adultes des Indes Néerlandaises. Nous ne sommes pas d'avis que l'alimentation épicée puisse à elle seule avoir causé les cirrhoses infantiles, nous sommes plutôt enclins à croire que les circonstances de la résorption de la paroi intestinale soient modifiées sous les tropiques par des infections concomitantes de bac. coli, *bac. alcaligines fæcalis*, de dysenteries bacillaires, enfin de Salmonellines. Par conséquent la résorption des substances altérant le foie telles que les épices est favorisée. Il importait tout d'abord d'examiner à quel point les épices seraient capables d'altérer le foie.

Nos expériences sont fondées sur les études d'Eppinger et de ses collaborateurs qui réussirent à exciter des cirrhoses du foie en injectant par voie intrapéritonéale du formiate d'allyle, ensuite sur le fait que le formiate d'allyle ressemble chimiquement beaucoup à l'huile de moutarde, enfin parce que l'huile de moutarde aussi bien que la farine de moutarde sont vastement répandues dans les pays tropicaux.

Nos expériences qui furent exécutées sur des chiens doivent être divisées en deux groupes.

Le premier groupe concerne des intoxications aiguës et sous-aiguës, le deuxième groupe des expérimentations qui se bornent à une alimentation continue de poison de dosage faible. Le poison fut administré buccalement pour se rapprocher autant que possible des effets produits dans les circonstances réelles. Puisque nous avons donné ailleurs un récit du premier groupe, nous nous bornerons à un rapport sommaire des dites constatations.

Deux chiens furent intoxiqués, dont l'un de façon aiguë, l'autre subaiguë. Nous donnâmes au premier une cuillerée à café d'huile de moutarde. Il mourut dans des convulsions tono-cloniques au bout de trois heures. Le deuxième chien reçut journellement 1,5 gr. d'un mélange de farine de moutarde, de Curry et de poivre rouge, blanc et noir. Deux fois par semaine, trois à cinq gouttes d'huile de moutarde furent ajoutées à ce mélange, administré soit dans la nourriture, soit par moyen de la pince à pharynx. L'animal mourut au bout de trois mois dans des convulsions tono-cloniques après un grand amaigrissement, mais sans ictère. L'examen macroscopique des organes montra le foie agrandi, de consistance accrue, de couleur rouge morne et de surface lisse. La vésicule biliaire montrait un grand œdème de sa paroi et de sa couche, on trouvait de plus une forte gastroentérite avec des ulcères nombreux et des enduits nécrotiques dans le gros intestin et dans l'intestin grêle, et un vaste œdème du cerveau. Les régions périportales du foie, distinctement agrandies par l'œdème, ayant perdu la structure de leur tissu conjonctif, étaient particulièrement remarquables au microscope. Les parois de tous les vaisseaux sanguins, y compris les veines centrales et la paroi des grandes voies bilieuses, montraient un épaississement causé par un œdème. Les vaisseaux lymphatiques préformés des régions périportales, à peine présentables d'habitude, étaient vastement élargis par congestion et distinctement reconnaissables. L'espace facultatif entre les capillaires sanguins et les cellules hépatiques était très élargi et rempli de liquide transsudé et d'albumine coagulée (Eppinger). Par place les lobules du foie étaient dissociés quant à leur construction, et des hémorragies assez

étendues s'observaient parfois. La résistance diminuée des parois vasculaires relâchées œdémateusement, et la pression intralobulaire augmentée, causaient des irruptions volumineuses de cellules hépatiques et de parties entières des lobules dans les vaisseaux sanguins. Ces irruptions de cellules hépatiques, déjà observées par Durante, offraient un grand intérêt et nous réussîmes en effet, malgré la fermeture du trou de Botal, à découvrir des embolies des cellules hépatiques, parfois même des parties entières des lobules dans les veines de la capsule surrénale, dans celles de la rate, dans les vaisseaux du rein, dans le poumon et dans le cerveau. Celles dans le cerveau étaient accompagnées d'hémorragies et de ramollissement microscopiques, particulièrement dans les régions corticales. Nous avons comparé ces phénomènes à l'éclampsie gravidique et à l'intoxication par l'histamine. Notamment l'éclampsie montre une réaction histologique semblable en toutes manières et nous réussîmes, en étudiant ce parallélisme, à constater de nombreuses cellules du foie entrées dans les vaisseaux du foie éclampsé. Bien que cette réaction ne soit pas nouvellement découverte et qu'elle ait été décrite à plusieurs reprises par Klebs, Veit, Schmorl et tant d'autres, elle n'est presque pas mentionnée dans les travaux des années dernières. Schmorl, aussi bien que Veit, purent constater en des cas très rares de l'éclampsie gravidique des embolies des cellules hépatiques dans le cerveau. On ne les rencontre pas plus souvent parce que l'autolyse des cellules embolisées du foie survient très vite. L'existence de très nombreuses cellules hépatiques transportées par le sang dans les vaisseaux du foie dément la possibilité de simples cellules vageantes. Klebs, par exemple, fait mention de trombus de cellules hépatiques en parlant d'éclampsie.

Nous avons suivi les principes suivants en expérimentant pour susciter des lésions de foie par administration continue d'épices. Il fallait : 1° considérer le principe de N. Fiessinger, d'après lequel une cirrhose ne saurait être suscitée que par l'administration continue de petites doses. Il fallait : 2° expérimenter en considérant plusieurs théories sur l'origine des cirrhoses infantiles des Indes.

Nous avons, à cet effet, alimenté une chienne pleine durant trois semaines avant la mise-bas et neuf mois suivants, d'un mélange des dites épices en dosage conformément faible (0,5 à 2 grammes par jour). La chienne fit huit petits dont le premier fut sacrifié immédiatement après sa naissance. Nous nous bornerons à un récit sommaire des lésions hépatiques. Le foie de l'animal nouveau-né montre des lésions diverses très distinctes. Les parois des vaisseaux sont remarquablement gonflées et infiltrées par endroits de cellules rondes et de leucocytes. Celles-ci n'étaient pas en rapport à une hématopoïèse persistante et elles étaient entourées d'une certaine prolifération de tissu conjonctif. Les cellules du parenchyme montraient une sorte de structure spongieuse qui ne remontait ni uniquement à la graisse, ni uniquement au glycogène. On trouvait enfin une hématopoïèse étendue, persistante, de caractère pathologique à l'avis de Askanazy.

Les sept chiens survivants furent allaités durant 42 jours par leur mère, alimentée à son tour continuellement en épices. Quatre animaux moururent en ce temps, dont trois avec de graves symptômes nerveux, qui n'étaient certainement pas dus à une morve, mais qui montraient les altérations caractéristiques des centres nerveux telles qu'on les observe

dans les intoxications de thallium. Nous ne décrirons pas ces altérations. Le quatrième animal agonisait le 49e jour, le foie montrait des nécroses lobulaires rangées en foyers qui concernaient la périphérie des lobules et la zone intermédiaire. Nous interprétons l'attaque du foie en foyers par une altération primaire des vaisseaux, suivie d'une mise hors d'usage du parenchyme par endroits. Les trois chiens survivants furent sevrés le 50e jour et alimentés en condiments tout comme la mère, dont ils atteignirent peu à peu le dosage. L'alimentation fut administrée soit dans la nourriture, soit dans une bouillie à l'eau par moyen de la pince à pharynx.

Les expérimentations avec le septième animal se prolongèrent pendant 132 jours; il reçut des épices durant 80 jours, dont le total remontait à 130,7 gr. Au bout de ce temps, l'animal fut trouvé à l'agonie et sacrifié. Le foie montrait une hypertrophie manifeste, la consistance en était augmentée, on remarquait de nombreuses hémorragies sous-capsulaires, la zone sous-capsulaire était de couleur distinctement plus claire que le reste du parenchyme, la surface était lisse, l'abdomen contenait quelque peu d'ascite. Une gastroentérite grave et un œdème du cerveau s'y ajoutèrent. Le foie montrait de graves altérations histologiques. On apercevait tout d'abord des dépôts fibreux sur la capsule hépatique, en dégénérescence hyaline par endroits, organisés par d'autres. Le parenchyme du foie situé immédiatement près de la capsule était nécrotique et montrait les altérations observées par Roessle dans la maladie de Basedow. Les nécroses homogènes de la région sous-capsulaire du foie, qui sont d'abord de petite étendue, suivent une disposition parallèle à la surface du foie; ils s'intensifient cependant peu à peu en se prolongeant vers le centre. Ils forment de cette façon une limite supérieure plus ou moins droite et une limite inférieure distinctement onduleuse. Ces groupes morts de parenchyme sont remplacés par une prolifération du tissu conjonctif s'étendant sur les prolongements; elle pénètre dans les lobules hépatiques pour en arracher des groupes de cellules hépatiques. Une forte prolifération distincte des canaux cholédoques et de petites régénérations distinctes des cellules du foie se forment en même temps. La prolifération des canaux cholédoques est augmentée par endroits. Dans ces canaux nouvellement formés, on trouve de nombreuses mitoses. En ce lieu les noyaux se divisent à plusieurs reprises sans que le protoplasma se divise à son tour. Les proliférations étendues qui s'ensuivent sont complètement isolées, tel qu'on le voit dans les coupes sériées; elles continuent à subsister en forme de cellules géantes et elles acquièrent des qualités phagocytaires. Les cellules du foie détachées meurent d'habitude, elles se calcifient relativement souvent. Nous ne saurions affirmer catégoriquement si les régénérations que nous venons de décrire tirent leur origine de canaux cholédoques nouvellement formés ou bien d'une partie des cellules arrachées du foie. Dans ces régions les vaisseaux montrent également des altérations telles que le gonflement de l'endothélium et le relâchement des parois. Tandis que, sous la capsule de Glisson, les lésions correspondent du moins par places à une cirrhose authentique, les lésions dans la profondeur du parenchyme en diffèrent quelque peu. Les lésions dans la sphère du canal cystique et dans celle des grands vaisseaux de la veine porte sont analogues à celles de la région sous-capsulaire que nous venons de décrire, mais ils sont plus intenses. Notons les détails suivants

sur les parties inférieures du parenchyme : les régions périportales sont presque toujours élargies distinctement. Cet élargissement est dû soit au relâchement du tissu conjonctif préexistant, soit à une néoformation du tissu conjonctif. On trouve de plus une infiltration insignifiante des cellules rondes et une prolifération légèrement indiquée du canal cholédoque. L'examen soigneux des lobules hépatiques montre un état clair des cellules dans la périphérie du lobule dont le noyau montre une dégénération vésiculeuse. Les cellules hépatiques remarquablement grandes présentent une intense condensation périnucléaire du cytoplasme et une couche ectoplasmatique extraordinairement claire. On aperçoit de même de nombreuses mitoses et des cellules hépatiques à plusieurs noyaux. Ces cellules présentaient en grand nombre toutes les transitions de lésions du noyau, à partir de la pycnose jusqu'à la mort totale des cellules. On ne trouve ni hémorragies étendues, ni remplissement des espaces de Disse, ni des proliférations du tissu conjonctif, telles qu'elles furent décrites à propos des altérations aiguës.

Nous avons observé le dernier des animaux pendant 237 jours; il avait été alimenté pendant 185 jours en épices, et il restait à savoir quelle serait la réaction du foie lésé par des épices envers l'alcool. Nous ajoutâmes, à la quantité habituelle de 200 centimètres cubes de bouillie à l'eau et d'épices, 10 centimètres cubes d'alcool de 30 à 70 %. Cette bouillie alcoolique fut administrée quatre fois au total. Les intervalles entre les quatre alimentations montaient à cinq jours d'abord, à quinze jours ensuite, enfin encore une fois à cinq jours. L'animal avait donc absorbé des épices durant 160 jours avant l'administration de la bouillie alcoolique. Après l'avant-dernière administration alcoolique, nous observâmes, au contraire des cas précédents, un ictère, des vomissements et des matières fécales sanglantes. L'animal mourut douze heures après la dernière administration. Les symptômes de la cirrhose périportale initiale s'observaient dans le foie. Les régions périportales agrandies étaient serrées étroitement; ce détail prouve que le parenchyme du foie avait subi un écroulement aigu, semblable à celui qui s'observe d'habitude à propos de l'atrophie jaune aiguë du foie. Il se distinguait des autres foies par une surprenante dégénérescence graisseuse.

Nous ajoutons enfin quelques mots sur l'examen du foie de la mère. Elle fut observée pendant 258 jours et mourut d'une apoplexie du pancréas et d'une cyto-stéato-nécrose. En outre d'une cirrhose initiale périportale, le reste du parenchyme du foie montrait les mêmes lésions graves que nous avions observées à propos des intoxications épicées subaiguës et des expérimentations alcooliques.

Nous résumons donc :

Il est possible que certaines cirrhoses tropicales soient provoquées directement ou indirectement par ingestion surabondante d'épices. L'ingestion épicée durant la grossesse et l'allaitement peut léser tant le foie fœtal que le foie infantile.

De plus l'intoxication épicée aiguë peut provoquer — du moins expérimentalement — des altérations semblables à des hépatites séreuses (Rössle, Eppinger).

Les parois relâchées des vaisseaux facilitent des embolies cellulaires terminales.

L'alimentation continue en épices peut causer expérimentalement une

cirrhose. Le foie, lésé par ces épices, est particulièrement sensible envers l'alcool et réagit parfois avec un écroulement aigu du parenchyme. Ces recherches indiquent non seulement la genèse de certaines cirrhoses tropicales, elles nous renseignent aussi sur l'hépatite tropicale et sur le « tropical liver ».

Dès le commencement, les observations de Radakrishna Rao, de Oudendaal, de Forsyth et de tant d'autres m'ont encouragé à faire cette expérimentation. Mais je tiens surtout à citer une phrase de N. Fiessinger dans « quelques vérités premières sur les maladies du foie », citation qui justifie le fondement de mes recherches : « L'alimentation très épicée dans certains pays tropicaux peut être cause de cirrhose, en l'absence de tout alcoolisme. »

J'adresse l'expression de ma reconnaissance dévouée à M. le Professeur Fiessinger, qui a consenti à présenter personnellement mes recherches à la Société Anatomique.

Discussion. — *M. G. Caussade.* — Tout le mérite de ces cirrhoses infantiles appartient à Rezek, — c'est incontestable. — Mais je me souviens que, dans le service de M. Lancereaux, la notion des cirrhoses à épices était déjà soulevée. Et Adolphe Laffitte, élève de Lancereaux, qui essayait dans sa thèse inaugurale de trouver une autre étiologie que le vin (intoxication œnilique) pour la cirrhose type Laënnec, me parlait souvent du poivre, des piments et du Curry, lequel, aux Indes anglaises, était la cause des cirrhoses... chez l'adulte. — N'ayant pu retrouver la thèse de Laffitte, je ne sais pas s'il y a fait allusion.

SUPPLÉANCE CIRCULATOIRE PAR LES ADHÉRENCES APRÈS LIGATURE DES VEINES PULMONAIRES

par

P. Ameuille, J.-M. Lemoine et J. Nouaille.

La circulation par les adhérences pleurales tend à prendre une place importante dans l'étude des lésions pulmonaires et surtout dans la tuberculose pulmonaire. Nous avons déjà montré comment se fait la circulation de suppléance après ligature de l'artère pulmonaire. La fréquence des lésions artérielles au cours de la tuberculose pulmonaire explique l'intérêt de cette étude.

Il semble que les recherches portant sur les veines pulmonaires aient moins souvent retenu l'attention. Ceci tient sans doute aux difficultés d'une étude complète des veines pulmonaires, à la confusion fréquente entre les artérioles et les veinules pulmonaires qui ont les mêmes caractéristiques histologiques; et surtout, même en les cherchant avec soin, les lésions veineuses seraient loin d'être aussi fréquentes que les lésions artérielles. Il y a là un point actuellement controversé puisque quelques-uns, avec Jores, admettraient un rapport de fréquence inverse. Il ne

paraît pas en être ainsi; les lésions artérielles sont constantes dans la tuberculose pulmonaire; c'est une opinion de nouveau récemment soutenue par Brenner, pour qui les lésions veineuses sont moins fréquentes; mais sa vaste étude sur les vaisseaux pulmonaires ne lui a permis d'examiner qu'un nombre restreint de poumons tuberculeux.

Il existe donc des obstructions veineuses pulmonaires pathologiques; il était intéressant de savoir comment le sang arrivé au poumon est ramené au cœur lorsque les veines pulmonaires ne sont plus perméables.

L'étude expérimentale de ce problème était aisément réalisable puisque plusieurs auteurs avaient déjà effectué des ligatures de veines pulmonaires. Au siècle dernier, de telles interventions ne permettaient pas de conserver les animaux au delà de quelques jours; la mort survenait par infection rapide. Dès 1907, Tiegel réalisait des ligatures de veines pulmonaires, suivi par Kawamura et plus près de nous par Schlaepfer, pour ne citer que les principaux travaux ayant permis d'observer pendant plusieurs semaines ou mois les suites opératoires. Schlaepfer, qui pratiquait une obstruction partielle des veines pulmonaires, a constaté des adhérences aux points de traumatisme opératoire, adhérences qui constituaient des moyens « d'établissement de nouvelles voies veineuses allant du poumon congestionné aux veines tributaires de la veine cave supérieure ». En dehors de ces néo-vaisseaux, il constatait une augmentation du calibre des veines normalement existantes : veines bronchiques, médiastinales et cervicales basses. Il établissait donc l'existence d'un courant sanguin allant de l'artère pulmonaire à la veine cave supérieure par l'intermédiaire des adhérences. C'est une voie de suppléance dont le sens est commandé par l'oblitération vasculaire. Il restait à faire la preuve que, dans ces cas d'obstruction veineuse pulmonaire, le sang ne passait que dans un seul sens dans les adhérences et qu'il est impossible de les injecter à partir du système aortique

Nous avons lié les trois ou quatre veines pulmonaires gauches de 10 chiens par la voie transpleurale. Parmi ces 10 chiens, 6 sont morts dans les quinze jours suivant l'opération, quelques-uns à la suite de toux et d'hémoptysies. Cette forte mortalité s'explique par l'état souvent précaire des chiens opérés et par l'importance de l'acte opératoire. Des 4 survivants, le premier a été sacrifié au bout de un mois et demi, le deuxième au bout de trois mois, le troisième au bout de quatre mois, le dernier a été tué par ses cohabitants au bout de sept mois et n'a pas pu être injecté avec la substance colorée.

Au chien de trois mois nous avons injecté l'artère pulmonaire sans ouvrir l'hémithorax gauche. L'injection faite, en ouvrant l'hémithorax gauche, nous avons constaté des adhérences pleurales très importantes surtout au niveau de la plaie opératoire. Ces adhérences contiennent des vaisseaux injectés dans toute la longueur de l'adhérence et visibles sur la plèvre pariétale. L'ablation des plans superficiels au gril costal nous a permis de retrouver la substance colorée dans des veines superficielles situées au contact d'artères vierges de toute injection colorée. Nous avons même suivi cette masse d'injection jusque dans les racines de la veine cave supérieure, vers laquelle elle nous a paru suivre le sens normal du courant sanguin. Les veines bronchiques, médiastinales et cervicales basses, sont également injectées et dilatées.

Sur le chien de quatre mois, nous avons injecté le système aortique

par l'aorte abdominale sans ouvrir la cavité thoracique gauche et après avoir placé une pince sur la base du cœur. Dans la plèvre gauche, nous avons trouvé de nombreuses adhérences, mais elles ne contenaient pas de vaisseaux injectés; l'injection avait été assez copieuse pour remplir normalement tous les petits vaisseaux thoraciques, artères intercostales, artères bronchiques et artères du ligament triangulaire du poumon. Il fut même possible de constater une différence très nette entre les artères bronchiques et du ligament triangulaire du côté droit et celles du côté gauche; à droite elles paraissaient normales, à gauche elles étaient dilatées.

Au chien de un mois et demi nous avons injecté de la même manière le système aortique. Là également il existait des adhérences pleurales sans injections vasculaires colorées. Là encore les artères bronchiques et les artères du ligament triangulaire étaient dilatées du côté gauche.

Il nous paraît donc établi qu'après ligature des veines pulmonaires, il se fait une voie de suppléance par les adhérences pleurales; le sens du courant sanguin dans ces adhérences se fait du poumon vers la paroi costale; le sang arrivé par l'artère pulmonaire revient au cœur par les néo-vaisseaux des adhérences qui aboutissent aux veines intercostales, puis à la grande circulation veineuse. Il n'existe pas de courant en sens opposé dans les adhérences qui suivent la ligature des veines pulmonaires.

Le court-circuit ainsi créé entre la petite circulation et la grande circulation doit entraîner des troubles marqués de l'hématose surtout lorsqu'il porte sur tout un poumon comme ce fut le cas pour nos chiens; cependant il faut remarquer le bon état des chiens sacrifiés; ils avaient repris plusieurs kilogrammes après leur opération, ce qui prouve leur état de dénutrition avant et l'importance relative des perturbations provoquées dans la fonction de l'hématose.

Un autre point est à noter, c'est la distension des artères bronchiques et des artères du ligament triangulaire; on peut le comprendre si l'on sait que chez le chien, comme chez l'homme, la majeure partie du sang de l'artère bronchique retourne par les veines pulmonaires. L'obstruction de la voie de retour se répercute sur la voie d'apport. Ce phénomène n'a pas pu être constaté avec la même netteté sur les artères pulmonaires. L'origine commune des artères pulmonaires droite et gauche par un même tronc fait comprendre que des modifications de calibre d'une branche provoqueront des répercussions dans le domaine de l'autre branche. Déjà, après ligature de l'artère pulmonaire gauche, nous avons constaté des extravasations sanguines plus ou moins importantes du côté opposé; ces extravasations sont en rapport avec les modifications de débit et de pression de l'artère pulmonaire droite qui se produisent après l'arrêt de la circulation dans l'artère pulmonaire gauche; c'est là un phénomène de compensation. Lorsqu'on oblitère les veines pulmonaires gauches, il se produit de la stase sanguine dans le territoire de l'artère pulmonaire gauche, ce qui devrait entraîner une augmentation de calibre du vaisseau; mais la compensation qui se fait au niveau de l'artère pulmonaire droite est vraisemblablement suffisante pour ne pas modifier considérablement le calibre de l'artère pulmonaire gauche.

Une pareille compensation n'est pas possible pour l'artère bronchique où de plus les conditions de pression ne sont pas identiques.

Ces constatations paradoxales en apparence, qui n'avaient jamais été signalées jusqu'à maintenant, se conçoivent ainsi plus aisément.

Les oblitérations veineuses provoquent encore des remaniements histologiques très importants, beaucoup plus importants que ceux qui succèdent aux oblitérations de l'artère pulmonaire. Cette remarque paraît avoir été constatée sans qu'on lui ait attaché toute son imporance. Certains chirurgiens audacieux, comme O'Shaughnessy, s'appuyant sur les travaux de Tiegel et malgré les résultats opposés obtenus par Kawamura, ont recherché ces modifications scléreuses en liant les veines pulmonaires de malades atteints de tuberculose pulmonaire; les résultats peu nombreux ont paru un certain temps favorables, mais le silence fait depuis autour de cette intervention ne paraît pas engager à la tenter de nouveau.

Dans un travail ultérieur, nous reviendrons sur les modifications histologiques dues aux ligatures des veines pulmonaires et sur un phénomène physiopathologique qui les accompagne quelquefois : l'hémoptysie.

UN CAS DE LITHIASE INTRA-HÉPATIQUE SANS LITHIASE VÉSICULAIRE

par

M. Chiray, G. Albot, F. Thiébaut et L. Demartial.

Les cas de lithiase hépatique sont beaucoup plus rares que ceux de lithiase vésiculaire; ils présentent néanmoins un intérêt considérable parce qu'ils soulignent le rôle du foie dans la pathogénie de la lithiase. En voici une nouvelle observation anatomo-clinique :

L'histoire de notre malade comporte deux épisodes morbides séparés par un intervalle libre qui a duré vingt-cinq ans.

Premier épisode. — En 1908, à l'âge de vingt-deux ans, peu après une fièvre typhoïde, Mme Br... fut sujette à des crises douloureuses dans l'hypocondre droit, accompagnées de vomissements et suivies d'ictère. Ces crises motivèrent l'intervention de M. Chifoliau, qui fit un simple drainage du cholédoque. A la suite de cette opération, les crises ne se sont pas reproduites durant vingt-cinq années.

Deuxième épisode. — A partir de 1933 apparaissent de nouvelles crises. De 1933 à 1936, ces crises, caractérisées par des vomissements et de la fièvre, se répètent à intervalles de six à quatre mois. Depuis le début de l'année 1936, les crises surviennent chaque mois au moment des règles; elles comportent des douleurs de l'hypocondre droit irradiant dans le dos et s'accompagnant de vomissements; elles débutent la nuit et durent deux à trois jours. Le 16 juin apparaît une crise plus aiguë que les précédentes et qui est suivie d'ictère; cette jaunisse motive une première hospitalisation dans le service du professeur M. Chiray, du 22 juin jusqu'à fin du mois d'août 1936. L'examen fait à ce moment montre, en plus de la douleur dans l'hypocondre droit, l'existence d'un ictère généralisé, mais sans décoloration des matières; et une augmentation de

volume légère du foie. La température oscille entre 37 et 38°. Des nombreux examens complémentaires pratiqués en vue d'éclaircir le diagnostic, nous retiendrons seulement le défaut d'opacification de la vésicule biliaire après ingestion de tétraiode, — l'augmentation des concentrations galactosuriques des deux premiers échantillons, — l'existence d'une légère anémie (3.950.000) avec leucocytose (10.500), sans polynucléose (67 %). L'épreuve à la sécrétine faite par notre ami M. Bolgert montre une activité lipasique moyenne (29 au lieu de 35) et trypsique moyenne (7,1 au lieu de 7,5), inférieure à la normale. L'ictère a complètement disparu lorsque la malade quitte le service; mais quelques jours plus tard, le 11 septembre, elle revient pour une crise semblable, avec douleurs, fièvre et subictère. L'exploration radiologique du tube digestif montre l'existence d'un dolichocôlon et d'une légère stase iléale.

En quelques jours, l'ictère s'efface et, jusqu'au 26 novembre, la malade jouit d'une accalmie relative. Ce jour-là, vers 16 heures, elle est prise de frissons bientôt suivis de fièvre (38°4), de vomissements, de douleurs dans l'hypocondre droit irradiant vers le dos et l'épaule droite, — enfin d'ictère; c'est un ictère franc avec urines foncées et décoloration des matières; l'abdomen reste souple et la palpation ne réveille pas de douleur. De nouveaux examens sont pratiqués qui donnent les résultats suivants : tubage duodénal et épreuve de Meltzer-Lyon : Bile A : pigments, 50 milligrammes. Bile B, abondante : pigments, 137 milligrammes ; cholestérine, traces. Bile C : 0. Culture de la bile faite à l'Institut Pasteur : entérocoques.

Galactosurie fractionnée : concentrations normales.

Sang : cholestérine, 1 gr. 60; bilirubine, 15 milligrammes; G. R., 4.280.000; G. B., 8.600.

Cette fois encore la crise s'apaise, l'ictère s'efface, mais pas pour longtemps, car une nouvelle crise ictérigène et fébrile survient dans la nuit du 3 janvier 1937. L'opération est alors décidée ; elle est pratiquée le 15 janvier par M. le docteur Capette :

« Anesthésie à l'éther. Incision para-médiane droite. On trouve de nombreuses adhérences du côlon au péritoine pariétal, de la vésicule au côlon. Bon plan de clivage entre côlon et vésicule. On tombe sur la région duodéno-pancréatique et on sent une masse dure (calcul) dans la région sous-hépatique, peu accessible. On dégage le cholédoque qui apparaît dilaté ; incision au bistouri jusqu'au contact du calcul. Celui-ci se trouve plus haut : dans le canal hépatique. Il est luxé de sa position au doigt et extrait par la brèche (calcul ovoïde, mesurant 2 centimètres environ dans son grand axe); il sort en même temps de la boue biliaire grisâtre. Mise en place d'un drain de Kehr, suture de la paroi. »

La bile s'écoule par le drain; elle est mélangée de boue. L'après-midi, la malade est agitée, la température atteint 40°. La nuit, l'écoulement de la bile cesse. Au matin, la situation apparaît désespérée. Désunion, par M. Capette, de la plaie : il s'écoule un liquide teinté. La malade meurt à 11 heures.

Autopsie. — A l'ouverture de l'abdomen, on ne trouve pas de bile dans la cavité péritonéale. Foie, vésicule, voies biliaires, pancréas et duodénum sont prélevés en entier. Le cholédoque présente une large brèche autour de laquelle on voit encore un grand nombre de très petits calculs. A l'exploration du cholédoque, la sonde bute très haut contre un calcul que l'on perçoit également en palpant la face inférieure du foie. Au-dessous de la brèche, le cholédoque semble libre. La vésicule est presque entièrement intra-hépatique, de telle sorte que le péritoine recouvre seulement sa face inférieure; elle ne renferme pas de calcul. Le foie n'est pas très gros. Rien à signaler pour les autres viscères.

Examen macroscopique. — Après séjour dans le formol, le foie est coupé en tranches régulières. Les canaux biliaires intra-hépatiques sont remplis d'une boue biliaire que l'on peut suivre sur des coupes étagées; les gros canaux sont bourrés de calculs. La vésicule biliaire est incluse dans le foie : sa cavité n'est

visible que sur les coupes du foie; elle ne renferme pas de calculs ni de bile; le canal cystique n'est pas reconnu avec certitude. Le cholédoque est dilaté, sa paroi épaissie.

Une radiographie d'ensemble du foie ne donne pas d'images calculeuses (les calculs sont à peine plus opaques que le parenchyme hépatique). Des radiographies des coupes du foie permettent de voir un calcul parce qu'il est entouré d'une zone claire représentant un espace situé entre le calcul et le parenchyme hépatique. La vésicule apparaît nettement sous forme d'une cavité ovalaire. Les canaux intra-hépatiques sont apparents.

L'analyse de quelques gros calculs les a montrés formés principalement de cholestérine.

Fig. 1. — *Tranche du parenchyme hépatique passant par la vésicule.*

Examen histologique. — *Voie biliaire principale.* — L'ampoule de Vater est sensiblement normale, ainsi que le cholédoque, mise à part l'inflammation pariétale discrète. On remarque tout autour du conduit biliaire principal de nombreux petits canaux accessoires.

Foie. — a) Gros canaux hépatiques : Les gros canaux hépatiques, dans le hile du foie, sont très dilatés; ils ont des parois scléreuses qui renferment de nombreux abcès. L'épithélium n'est plus visible et l'on trouve par endroits un tissu nécrotique dans un réseau fibrineux bordant la lumière des conduits. Toute la région hilaire est sclérosée et enflammée; les vaisseaux sont fortement congestionnés; il existe un grand nombre de néo-vaisseaux; le tissu conjonctif est infiltré d'œdème et de cellules inflammatoires. Aux points d'insertion de la séreuse existe une péritonite fibrino-purulente. Les petits canaux biliaires renferment des calculs.

b) Espaces portes : Les espaces portes sont le siège d'une sclérose discrète et d'une légère infiltration de cellules rondes; les canaux biliaires renferment de

petits calculs ou de la boue biliaire; il existe quelques néo-canalicules biliaires dans la sclérose péri-portale.

c) Parenchyme hépatique : Le parenchyme hépatique est le siège d'une atrophie centro-lobulaire avec, plus discrète, un certain degré de dégénérescence graisseuse. Il n'existe pas de dilatation des canalicules biliaires; il n'y a pas d'hyperplasie nodulaire et pas davantage de sclérose.

Pancréas. — Le pancréas est le siège d'une sclérose intra-lobulaire. Il existe quelques plages de stéato-nécrose, plus accusée, semble-t-il, que celle que l'on peut observer par simple cadavérisation. Au pourtour des canaux excréteurs, on note l'existence de manchons cellulaires inflammatoires disposés en îlots.

Voie biliaire accessoire. — La vésicule biliaire n'offre guère d'altérations, en dehors de la desquamation cadavérique de son épithélium. La paroi est seulement le siège d'une sclérose et d'une infiltration cellulaire discrètes. La tunique

FIG. 2. — *Tranche postérieure du foie.*

musculaire est normale. La face inférieure de la vésicule, qui seule est recouverte par le péritoine, montre une péritonite fibrineuse.

Quant au canal cystique, il n'a pas été possible de l'identifier avec certitude.

En résumé, cette observation offre un exemple de lithiase hépatique primitive compliquée d'angiocholite et de sclérose pancréatique avec migration secondaire de calculs dans la voie biliaire principale. La mort paraît avoir été provoquée, en partie tout au moins, par une hépatite centro-lobulaire déclanchée par le choc opératoire.

Parmi les nombreux problèmes que soulève une semblable observation, nous envisagerons seulement celui qui concerne la localisation hépatique de la lithiase.

Deux hypothèses nous paraissent pouvoir expliquer l'absence de lithiase vésiculaire.

Suivant la première, notre malade aurait été atteinte à vingt-deux ans d'angiocholécystite qui aurait abouti à l'exclusion de la vésicule.

Suivant la deuxième hypothèse, il y aurait une malformation congénitale de la voie biliaire accessoire caractérisée par l'atrésie du canal cystique. A vingt-deux ans, notre malade aurait été atteinte d'angiocholite simple, et, à quarante-sept ans, d'angiocholite calculeuse. En faveur de cette opinion plaident l'intégrité histologique de la vésicule et peut-être aussi sa situation intra-hépatique.

Si ces deux hypothèses diffèrent totalement dans leurs causes, elles se ressemblent dans leur conséquence qui est l'exclusion, congénitale ou acquise, du cholécyste. Cette exclusion nous paraît démontrée par le défaut d'imprégnation au tétraiode, par l'absence de bile vésiculaire, par l'absence de toute trace d'abouchement du canal cystique dans la vésicule.

Quelle qu'en soit la véritable cause, l'exclusion du cholécyste nous paraît être la raison de la localisation hépatique de la lithiase; autrement dit, nous invoquons un mécanisme analogue à celui qui conditionne la lithiase hépatique chez ceux des cholécystectomisés qui sont encore dans la première phase, lithogène de la lithiase biliaire.

En conclusion, cette observation nous paraît susceptible d'apporter une explication à certaines formes de lithiase hépatique sans lithiase vésiculaire, et de souligner à nouveau le rôle du foie dans la production des calculs.

ENDOMÉTRIOMES OVARIENS

par

H. Mondor et C. Olivier.

Sur trois endométriomes vus par l'un de nous, il y avait un *endométriome dans une cicatrice de césarienne*, un *endométriome ombilical*, enfin un *endométriome ovarien* que voici :

Les observations françaises d'endométriomes ovariens semblent rares. Une discussion récente à l'Académie de Chirurgie en faisait monter le nombre à six. Mais quelques cas n'ont pas été publiés, et beaucoup plus de cas encore n'ont pas été identifiés.

OBSERVATION. — Mme M... (Suzanne) est admise, salle Perrier, le 21 octobre 1937. Le matin même, vers 9 heures, une heure après le début de règles survenues à leur date normale, alors qu'elle vaquait à son ménage, elle a ressenti soudain une douleur abdominale très intense. Celle-ci occupait tout le bassin, sans prédominance nette à droite ou à gauche, et irradiait vers la région ombilicale. Mme M... a dû aussitôt s'allonger. Elle n'a pas vomi, n'a pas perdu connaissance.

Vers 10 heures, la douleur s'est apaisée. La malade a pu se rendre à l'hôpital Bichat, à la consultation du docteur Mondor. Lorsqu'elle fut examinée, la douleur avait presque entièrement disparu. Il ne persistait plus qu'une légère sensibilité hypogastrique. Au toucher vaginal : utérus mobile de forme et de consistance normales. Dans le cul-de-sac de Douglas, on sent une tuméfaction

arrondie fixée, du volume d'une orange. Dans le cul-de-sac gauche, on perçoit une autre masse, arrondie et également douloureuse, nettement indépendante de l'utérus. Cul-de-sac droit normal. Dans l'après-midi, la douleur spontanée et provoquée disparut entièrement.

Il s'agissait d'un épisode passager analogue à ceux qui se succédaient chez elle depuis un an. Mme M... était régulièrement réglée. Depuis un an, à six reprises, le début de ses règles avait été marqué par une crise douloureuse d'aspect et d'évolution absolument identiques à celle que nous avions vu se terminer. Les douleurs se calmaient en une à deux heures, les règles n'en étaient modifiées ni dans leur abondance, ni dans leur durée, ni dans leur aspect. Aucune reprise des douleurs ne survenait dans les derniers jours. Les périodes intermenstruelles étaient absolument indolentes, sans métrorragies. Ni le coït, ni la défécation ne les réveillaient. Une seule crise douloureuse avait revêtu une intensité plus grande : celle qui avait accompagné les règles de juillet. Elle avait entraîné des nausées, la température s'était élevée à 37°9, le ventre était resté sensible quelque jours. Aussi la malade avait-elle été hospitalisée du 18 juillet au 1er août. Elle était sortie pour partir se reposer au grand air et devait se faire examiner à Bichat à son retour.

Comme aux épisodes précédents, dès les jours qui suivent la crise, 22 et 23 octobre, Mme M... se déclara entièrement soulagée. Jusqu'au jour de l'intervention, on ne nota aucune augmentation de volume des masses juxta-utérines. Numération globulaire : 4.500.000 globules rouges, 8.500 globules blancs, 71 % de polynucléaires. Les règles se terminèrent le 28 octobre, sans aucun changement.

Intervention (le 3 novembre). — Incision médiane sous-ombilicale. Toute la partie gauche du petit bassin est occupée par une masse kystique dont la paroi apparaît bleuâtre. Elle est à peu près du volume d'un pamplemousse. L'utérus est de forme et de situation normales. Derrière lui existe une deuxième masse de volume un peu moindre et d'aspect analogue, partiellement adhérente à la face postérieure du corps utérin. Après l'avoir soulevé, on note que le fond du Douglas est normal à la vue et au palper. Hystérectomie subtotale. Comme l'extirpation du kyste gauche laisse une surface suintante à la face postérieure du ligament large, on laisse une petite mèche à son contact. La dissection de la pièce montre que l'utérus et les trompes sont normaux; les deux masses kystiques se sont développées aux dépens de chaque ovaire. Leur contenu liquide présente un aspect goudronneux assez net pour que le diagnostic d'endométriome soit, à ce moment, évoqué.

Examen histologique (Mlle Gauthier-Villars). — L'ovaire est creusé de plusieurs kystes de diamètre plus ou moins grand. Les uns sont folliculaires, leur cavité est vide. L'un d'entre eux, très proche de la surface même de l'ovaire, contient du sang qui infiltre sa paroi de manière tout à fait massive. De ce fait, le revêtement épithélial de cette paroi kystique est souvent d'examen difficile.

Dans une région qui répond à la partie la plus profonde du kyste, l'infiltration hématique fait défaut; on voit alors nettement un épithélium cylindrique reposant sur un stroma cytogène dans lequel apparaissent plusieurs tubes arrondis ou ovalaires identiques à ceux de l'endomètre; ils sont tout à fait semblables à ceux de la muqueuse utérine telle qu'elle apparaît sur un fragment prélevé au niveau du corps utérin.

Ces aspects sont ceux de l'endométriome ovarien, le kyste goudronneux siégeant ici au contact de la surface de l'ovaire.

Cette observation présente d'abord quelques particularités cliniques. S'il existe comme à l'habitude, chez notre malade, des douleurs purement menstruelles, de la stérilité, il faut noter, par contre, l'absence d'exacerbation des douleurs et d'augmentation de volume des masses ovariennes à la fin des règles, l'absence de ménorragies. C'est bien ce

caractère de douleurs uniquement menstruelles, apyrétiques, à répétition, qui nous paraît l'élément fondamental du tableau clinique. Si nous n'avons pu, cliniquement, ne faire de diagnostic exact, au moins nous sommes-nous laissés frapper par l'aspect des lésions. Au lieu de dire kystes hématiques, dire, en présence de la pièce opératoire, *kystes goudronneux*, incite à une vérification histologique. Si celle-ci était plus usuelle, plus courante, les statistiques d'endométriomes seraient vite enrichies.

ACTION DE L'ÉNERVATION SINU-CAROTIDIENNE SUR LA STRUCTURE DES CAPSULES SURRÉNALES

par

Jean Verne et Lucien Léger.

Les travaux de physiologie expérimentale effectués dans le courant de ces dernières années paraissent établir l'existence d'interrelations fonctionnelles entre les capsules surrénales et les zones vaso-sensibles sinu-carotidiennes et cardio-aortiques. Celles-ci ont été particulièrement étudiées par Goormaghtigh et Elaut (1929).

Après énervation, chez le chien, des sinus carotidiens et de la crosse aortique, ces auteurs examinant la médullo-surrénale constatent, pendant les premières heures, une hypertrophie des noyaux avec turgescence des cellules et diffusion du chondriome, en même temps qu'il existe une baisse évidente de la chromaffinité.

Vers la cinquante-deuxième heure, des mitoses apparaissent. Au total, il semble y avoir stimulation brusque post-opératoire de l'adrénalinosécrétion. Puis s'installe un état d'équilibre : « Les animaux en hypertension artérielle depuis quatre mois présentent des médullo-surrénales dont l'histologie est, en tout point, comparable à celle observée après stimulation par la strychnine. »

La cortico-surrénale subit elle aussi des modifications. Après le deuxième jour, suivant Goormaghtigh et Elaut, la corticale s'élargit. C'est le début d'une hypertrophie corticale (mitoses dans la glomérulée).

Les auteurs concluent que « *l'hypertension expérimentale prolongée entraîne une hypertrophie considérable de la surrénale* ». Cette hypertrophie intéresse surtout la corticale. Elle résulte presque exclusivement d'une imbibition des cellules par des mélanges lipoïdiques riches en cholestérine, transformant presque toute la corticale en une masse composée d'une infinité de spongiocytes... Cette modalité d'hypertrophie corticale ne correspond pas, à proprement parler, à « une hyperactivité de cette glande ».

S'appuyant sur ces constatations, Leriche a tenté l'énervation sinu-carotidienne dans un cas de maladie d'Addison. Nous ne relaterons pas le détail de l'observation clinique, parue dans la *Revue de Chirurgie* (février 1937), mais nous soulignerons l'heureux résultat de cette tentative hardie : relèvement de la tension artérielle, amélioration physique

et psychique considérable, guérison d'une tumeur blanche du genou qui évoluait concurremment, diminution notable de la pigmentation. L'amélioration se maintenait plus d'un an après l'intervention.

C'est en partant de ces données que nous avons repris l'étude expérimentale des interrelations du sinus carotidien et des surrénales.

Fig. 1. — *Région périphérique de la cortico-surrénale chez un chien normal.* On aperçoit successivement de bas en haut : le tissu conjonctif d'enveloppe; la capsule de la glande; la zone glomérulaire dont les cellules ne contiennent qu'une faible proportion d'enclaves lipidiques; la zone fasciculée.

Nos recherches diffèrent de celles de Goormaghtigh et Elaut, en ce sens que nous nous sommes attachés davantage à l'examen des phénomènes tardifs, et surtout du fait que nos chiens n'ont pas subi l'énervation cardio-aortique associée à celle des sinus.

Autrement dit, les résultats que nous avons obtenus chez le chien semblent pouvoir être appliqués à l'homme chez qui a été pratiquée une double énervation sinu-carotidiennes, alors que l'énervation de toutes

les zones vaso-sensibles, faite sur les animaux de Goormaghtigh et Elaut, n'est pas exécutable chez l'homme, en raison de ses dangers.

Autre différence encore, Goormaghtigh et Elaut intitulent leur communication : « Histophysiologie de la surrénale pendant l'hypertension

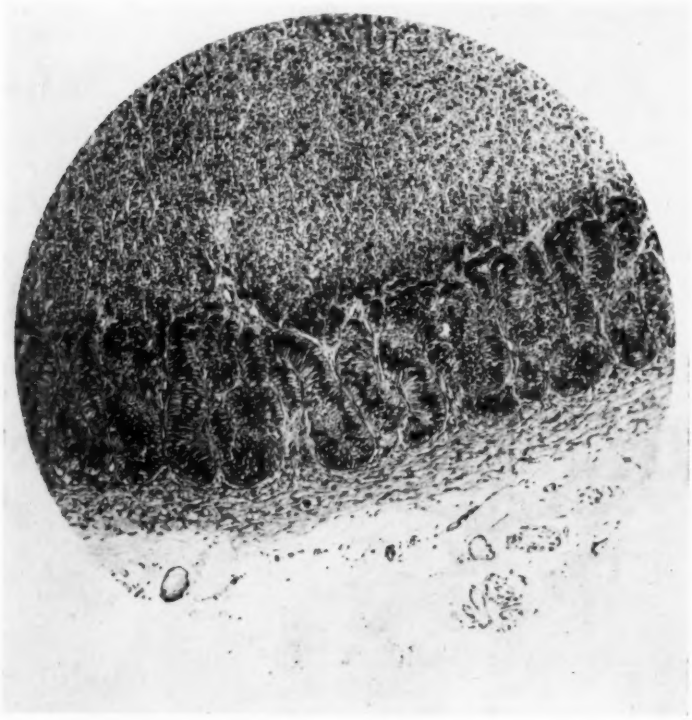

FIG. 2. — *Région périphérique de la cortico-surrénale du chien 3, ayant subi une énervation sinu-carotidienne bilatérale quatre-vingts jours auparavant.*

On constate que la zone glomérulaire a subi une hypertrophie importante. Ses cellules sont hyperplasiées et remplies d'enclaves lipidiques. La démarcation entre la zone glomérulaire et la zone fasciculée est beaucoup plus tranchée que dans une surrénale normale. Il existe en même temps une surcharge lipidique considérable de la fasciculée.

artérielle expérimentale », et concluent que « l'hypertension expérimentale prolongée entraîne une hypertrophie considérable de la surrénale ».

Or, les recherches de Leriche et Froehlich ont bien montré que l'énervation sinu-carotidienne entraîne seulement une hypertension immédiate,

d'ailleurs modérée et transitoire, mais que rapidement le niveau tensionnel revient au chiffre antérieur.

On ne doit donc pas rapporter les modifications structurales que nous avons enregistrées à l'hypertension.

Voici nos protocoles expérimentaux :

FIG. 3. — *Région périphérique de la cortico-surrénale du chien 5, ayant subi une énervation sinu-carotidienne quarante et un jours auparavant.*
Même hypertrophie importante de la glomérulaire, dont les cellules ont pris l'aspect de spongiocytes. Les cellules de la fasciculée paraissent, au contraire, moins chargées en enclaves lipidiques, subissant une sorte de reconstitution.

Chien 3 (Laboratoire de Chirurgie expérimentale des Hôpitaux). — Femelle, 12 kilos.

Le 8 avril 1937, énervation sinu-carotidienne bilatérale.

Le 28 juin 1937, *soit quatre-vingts jours après*, sacrifice de l'animal et prélèvement des surrénales et des parathyroïdes.

Chien 4. — Mâle, 9 kilos.

Le 8 avril 1937, énervation sinu-carotidienne gauche et résection de la fourche carotidienne à droite.

Le 20 avril, *soit douze jours après*, on sacrifie l'animal et on prélève immédiatement les surrénales.

Chien 5. — Le 16 avril 1937, énervation sinu-carotidienne bilatérale.

Fig. 4. — *Région périphérique de la cortico-surrénale du chien 11, ayant subi une énervation sinu-carotidienne droite et une résection de la fourche carotidienne gauche quatre jours auparavant.*

Aspect comparable à celui de la figure 2. Zone glomérulaire hypertrophiée avec cellules fortement chargées en enclaves lipidiques. Les cellules de la fasciculée se montrent également remplies de semblables enclaves.

Le 27 juin, *soit quarante et un jours après*, mort naturelle. On prélève surrénales et parathyroïdes.

Chien 11. — Mâle, 21 kilos.

Le 24 juin 1937, énervation sinu-carotidienne droite et résection de la fourche carotidienne gauche.

Le 28 juin, *soit quatre jours après*, on sacrifie l'animal et on prélève les surrénales et les parathyroïdes.

Chien 16. — Le 16 avril, énervation sinu-carotidienne droite et résection de la fourche carotidienne gauche.

Le 20 avril, *soit quatre jours après*, mort. On prélève les surrénales.

Les pièces prélevées ont été immédiatement fixées dans le liquide de Bouin. Rien de particulier n'a été relevé dans la structure des parathyroïdes.

Les résultats de l'examen des surrénales tiennent dans les quatre micro-photographies que nous joignons et qui représentent l'aspect de la cortico-surrénale de trois de nos chiens opérés avec, à titre de comparaison, celui de la même région de la glande d'un animal témoin.

La lecture de ces photographies et de leurs légendes résume, mieux que ne le ferait un exposé long et fastidieux, les modifications que nous avons observées.

Cinq chiens ont subi l'énervation sinu-carotidienne bilatérale. *Dans tous les cas*, l'aspect histologique de la cortico-surrénale était comparable. Nous ne donnons ici que trois microphotographies, celles des aspects les plus typiques, mais *constamment* la même hyperplasie a été retrouvée, et ce de quatre à quatre-vingts jours après l'intervention.

Il n'a pas été trouvé, dans nos pièces, de mitoses de la glomérulée, contrairement à ce qui a été signalé par Goormaghtigh et Elaut.

Il n'a pas été, non plus, constaté de modifications de la médullaire, comme cela avait été noté par les mêmes auteurs, ce qui n'est pas pour nous étonner, l'énervation sinusale, même bilatérale, ne provoquant pas de modification durable de la pression artérielle.

Notons que sur certains animaux, les parathyroïdes ont aussi été prélevées. Leur examen n'a montré aucune modification structurale, contrairement à ce que Goormaghtigh et Heymans (1931) ont décrit après énervation totale des zones vaso-sensibles.

En conclusion, l'examen des coupes de surrénales prélevées de quatre à quatre-vingts jours après énervation sinu-carotidienne bilatérale, montre qu'il existe une hyperplasie notable de la zone glomérulée, et comme on sait que cette zone est considérée comme une région vicariante ou de suppléance, on peut dire qu'il existe des signes d'*hyperfonctionnement de la cortico-surrénale.*

Cette constatation justifierait de nouveaux essais d'énervation sinu-carotidienne dans la maladie bronzée d'Addison.

(Travail du Laboratoire de Cyto-Biologie de l'Institut du Cancer et du Laboratoire de Chirurgie expérimentale des Hôpitaux.)

Discussion. — *M. G. Caussade.* — Si je me suis bien rendu compte des microphotographies projetées sur écran par MM. J. Verne et L. Léger, il y aurait une hypertrophie portant sur la zone glomérulaire et exclusivement sur elle. Or, au cours d'expériences présentées l'an dernier, au sein même de cette société, je suis parvenu à obtenir expérimentalement pareil résultat chez des cobayes, en injectant pendant plusieurs mois des extraits cortico-surrénaux. J'ai poursuivi, depuis cette époque, mes expériences en les variant; en ce moment, je prépare une nouvelle communication que je présenterai à la Société Anatomique dans le

courant de la présente année; elles sont confirmatives des résultats déjà signalés... mais, en quelque sorte, amplifiées.

Entre autres faits, dignes d'intérêt, je fais, d'ores et déjà, allusion à des hyperplasies pulmonaires qui se développent simultanément avec celles du cortex des capsules surrénales.

PREMIÈRE NOTE SUR L'APPENDICITE EXPÉRIMENTALE

par

P. Gauthier-Villars et Pierre Aboulker.

Il n'est guère de travail sur l'appendicite qui ne signale à la fois l'immense accumulation de documents que l'affection a motivée, et l'obscurité où demeure le chapitre de son mécanisme, de sa pathogénie. Si en France, depuis les travaux de Roger et Josué, de Talamon, de Dieulafoy, de Beaussenat, de Klecki, contemporains des premières recherches expérimentales de Roux (de Lausanne), et tous antérieurs à 1900, l'intérêt semble s'être surtout porté sur la clinique, la pathogénie de l'affection n'a cessé de soulever des discussions passionnées, surtout en Allemagne où, d'année en année, les méthodes de physio-pathologie générale, chaque fois qu'elles ont ouvert un nouveau cadre de travail, ont suscité des travaux expérimentaux d'un grand intérêt.

Persuadés qu'il y a, du point de vue pathogénique, non pas *une* appendicite, dont toutes les formes cliniques reconnaissent une même cause, et dont les lésions anatomiques se succèdent régulièrement dans le temps, mais de multiples syndromes appendiculaires obéissant à des mécanismes différents, nous voudrions, au cours d'une étude générale qui n'est qu'à son début et qui nous a été suggérée par notre maître, M. le docteur Mondor, poser seulement aujourd'hui les questions suivantes :

Est-il possible de provoquer la nécrose hémorragique de l'appendice sans le concours d'aucune action microbienne, d'aucune modification du calibre de l'organe ou des substances qu'il contient, sans l'intervention d'aucun phénomène allergique ? Est-il possible, en agissant sur les filets sympathiques qui accompagnent l'artère appendiculaire, et cela sans ligature de ce vaisseau, de provoquer des lésions qui rappellent celles de l'appendicite gangreneuse à son début ?

Nous ne pouvons pas entrer ici dans de longs développements bibliographiques; rappelons seulement qu'à côté de la théorie d'Aschoff (1908), bien connue, qui fait jouer un rôle essentiel aux microbes contenus dans l'appendice et à l'ulcération de la muqueuse, qui est primitive et tient sous sa dépendance tout le développement des lésions pariétales à venir, celle de Ricker (1927) rejette l'infection au second plan. Pour cet auteur, c'est un spasme vasculaire du territoire cœliaque ou splanchnique qui « amorce » les lésions; la vaso-dilatation, la stase massive, qui en résultent, puis les hémorragies par diapédèse, créent dans la paroi appendiculaire un milieu favorable à la pullulation des germes intestinaux, ceux-ci n'intervenant que secondairement. Ricker s'en tient à la théorie et n'en apporte pas, au moins à notre connaissance, de

vérifications expérimentales sur l'appendice lui-même; mais, antérieurement, avec Regendanz (1921), il avait appliqué cette même conception qui lui est chère à l'étude des troubles circulatoires locaux du pancréas, et, en badigeonnant les vaisseaux duodéno-pancréatiques avec diverses substances (sérum physiologique chaud, biiodure de sodium, ammoniaque), il provoquait des infiltrations sanguines massives du pancréas, confirmant ainsi que la constriction temporaire d'un vaisseau provoque des hémorragies distales rapidement constituées.

Signalons en passant qu'un argument invoqué par Ricker lui est fourni par Aschoff lui-même : les partisans de la théorie microbienne sont en effet forcés d'admettre que dans les formes aiguës récentes de l'appendicite on ne trouve de microbes que dans la cavité centrale, à la surface de la muqueuse, tandis que les infiltrations hémorragiques et leucocytaires développées au sein de la paroi n'en contiennent pas ; c'est seulement lorsque la nécrose est constituée que les germes peuvent être décelés; Rist et Simon, dès 1906, insistaient déjà sur ce fait; mais, comme Aschoff, y voyaient seulement la preuve que les toxines microbiennes diffusaient plus vite que les corps microbiens eux-mêmes.

On sait d'autre part que M. Reilly (1935), faisant agir sur le splanchnique les toxines typho-paratyphiques, nous a appris qu'un mécanisme neuro-végétatif présidait aux lésions intestinales ulcératives et perforantes de la dothiénentérie, et qu'avec ses collaborateurs il a décrit maintes localisations aux infarcissements viscéraux que l'on peut déclencher par l'action des substances les plus diverses sur le sympathique.

Frappés par les rapprochements possibles entre ces faits et les hypothèses de Ricker, nous avons essayé d'en faire l'application à l'étude de l'appendicite, en faisant agir localement sur le sympathique le sérum physiologique chaud et le biiodure de sodium; nous y avons ajouté le chlorure de baryum, vaso-constricteur énergique dont Delarue, Justin-Besançon et Bardin font mention en 1935, à propos des expériences de Bonne sur les hémorragies cérébrales.

Chez quatre animaux, nous avons fait précéder l'action du chlorure de baryum par une injection intra-veineuse de pilocarpine (5/10 de milligramme par kilo); ce nombre est encore trop restreint pour que nous retenions comme valables les quelques particularités observées chez ces animaux.

Nos expériences en cours demeurent nombreuses : l'action de l'alcool à 30°, qui a donné de si beaux résultats à M. Reilly et à ses collaborateurs, les variations du régime alimentaire, du chimisme intestinal, l'action du froid, les altérations systématiques des voies de conduction nerveuse, sont autant de sujets d'étude que nous poursuivons; mais nous voudrions dès maintenant vous présenter les premières pièces qu'il nous a été donné de recueillir.

Technique (1). — Cette première série d'animaux comporte 39 lapins dont 30 ont été autopsiés (l'écart entre ces deux chiffres provient du fait que certains animaux ont été opérés à deux reprises, la première expérience ayant été sans effet).

L'animal est anesthésié par le chloral-morphine injecté très lentement par

(1) Nous tenons à adresser ici tous nos remerciements à M. le docteur Robineau, qui a bien voulu nous permettre d'effectuer nos expériences à l'amphithéâtre des Hôpitaux.

voie veineuse à la dose de 1 centimètre cube par kilo; on l'étend sur le côté gauche, et on incise en avant et au-dessus de la crête iliaque droite; on aborde ainsi des anses coliques et surtout le cæcum qui mesure 40 centimètres de long chez le lapin; il est très large, de paroi mince, de teinte verte; l'appendice est profondément enfoui entre ses anses, il faut le chercher au doigt et l'attirer dans l'incision; sa longueur est de 10 centimètres, son diamètre de 1 centimètre, sa teinte pâle, sa paroi épaisse. Roger et Josué (1896) décrivent bien son accolement à une anse iléale par l'intermédiaire d'un méso étroit, et le trajet de l'artère appendiculaire qui chemine dans ce méso en donnant des branches appendiculaires et des branches iléales. Arrivée à la pointe de l'appendice, au lieu de se terminer comme chez l'homme, elle se recourbe, traverse le méso et s'anastomose avec les artères iléales. Sur l'autre versant de cette anse grêle, un nouveau méso aboutit à une anse colique bien reconnaissable à ses bandelettes et à son contenu fécal moniliforme.

En attirant l'appendice au dehors, manœuvre qui exige une grande douceur, on entraîne donc avec lui une anse grêle et une anse colique. Le méso étant bien exposé, aussi près que possible de la base de l'appendice, celui-ci étant protégé du contact avec la paroi iodée, et du refroidissement, par une compresse imbibée de sérum physiologique tiédi, on laisse tomber sur les vaisseaux quelques gouttes du liquide choisi, en évitant qu'une trop grande quantité de la solution puisse refluer dans l'intérieur du ventre.

L'ordre des phénomènes observés est alors le suivant :

1° Presque instantanément, on voit le calibre des vaisseaux diminuer; ils se vident de sang au point touché, devenant plus pâles; en même temps apparaissent la tachycardie et la polypnée.

2° Après quelques courts instants, la vaso-dilatation se produit dans le segment distal; les vaisseaux sont d'un rouge violent, battent énergiquement à un rythme franchement accéléré.

3° Puis des contractions péristaltiques violentes se produisent : segmentation de l'appendice dont la teinte devient plus rosée, dont la paroi semble parfois plus flasque, comme flétrie; contraction extrême et durcissement de l'anse iléale, avec ébauches d'invaginations simultanément en plusieurs points; segmentation de l'anse colique qui se contracte vigoureusement entre chacune des boules fécales, au niveau de ses artérioles largement dilatées.

Ces aspects persistent pendant dix minutes. Nous n'avons jamais prolongé davantage le temps opératoire, craignant de fausser nos résultats par suite du refroidissement, inévitable malgré les précautions prises. On réintègre alors les anses dans l'abdomen et on suture la paroi en deux plans, à la soie.

Tous les animaux ainsi traités ne meurent pas; c'est ainsi que 9 animaux, pour lesquels nous avions utilisé le sérum chaud ou le biiodure de sodium, ont survécu sans paraître souffrir de l'intervention. Repris un ou deux mois plus tard, ils présentaient seulement de très légères adhérences des anses intestinales périappendiculaires, l'appendice proprement dit étant intact. De même 12 lapins ont été tués systématiquement (3 le lendemain, 4 le surlendemain, 5 du 9e au 75e jour) sans avoir présenté de troubles appréciables de leur état général.

Les 18 autres sont morts spontanément, et cela à des temps variables : l'un est mort au cours même de l'intervention, nous l'avons gardé comme témoin; 3 ont été trouvés morts 18 heures après l'intervention, dans la même position où on les avait placés, donc vraisemblablement sans s'être réveillés; 8 sont morts le lendemain, 3 du 3e au 5e jour, 3 du 18e au 57e jour.

Signalons que nous n'avons pas pris la température de ces animaux, que les premiers datent des mois d'été, les derniers d'une période de froid, les influences saisonnières étant peut-être intervenues dans l'évolution des suites opératoires. Ces réserves nous paraissent nécessaires, car il n'est pas apparu de corrélation précise entre la durée de l'évolution et l'intensité des lésions observées; c'est dire que nous ne pouvons pas toujours expliquer pourquoi l'animal est mort,

et que les autopsies ont été plus ou moins riches en constatations macroscopiques.

4 animaux sont, à ce point de vue, à isoler des autres :

Lapin 10. — Chlorure de baryum. Tué le surlendemain. Sutures intactes. Pas de pus dans le péritoine. L'appendice apparaît aussitôt, extrêmement volumineux, de diamètre doublé; il est violacé, marbré d'ecchymoses encore plus sombres, surtout près de sa pointe. A la section, cet infarcissement atteint au même degré toutes les couches de la paroi et le méso.

Lapin 31. — Chlorure de baryum. Pilocarpine (5/10 de milligramme par kilo). Salivation très intense. L'animal est réveillé à la fin de l'intervention. Mort vingt-quatre heures plus tard; autopsie sur le corps encore chaud. Sutures intactes. La patte arrière droite est contracturée en extrême flexion; le péritoine contient environ 100 centimètres cubes de sérosité sanguinolente. Appendice très sombre, rouge, extrêmement friable, à lumière béante emplie de mucosités.

Lapin 11. — Chlorure de baryum. Contracture immédiate très vive de l'anse iléale qui se congestionne rapidement. Trouvé mort 18 heures plus tard, sans avoir bougé. A l'autopsie, l'appendice était macroscopiquement intact, mais l'anse iléale était noire, très distendue. Sans doute le chlorure de baryum avait-il porté ici plus sur un vaisseau iléal que sur un vaisseau appendiculaire; la disposition des artères chez le lapin peut fournir une explication à ce fait.

Lapin 8. — Biiodure de sodium sans effet. Deux mois plus tard, chlorure de baryum. On trouve, à cette seconde intervention, des adhérences lâches entre les anses grêles. Mort 18 jours plus tard. Appendice très pâle, flasque, à parois friables ; sa pointe est aplatie, adhérente à l'anse iléale par des tractus assez denses dont la libération provoque une déchirure de la paroi appendiculaire.

Sans omettre ces 4 lapins qui présentèrent des lésions particulièrement marquées, les autopsies de 30 animaux nous ont montré :

des hémorragies plus ou moins massives de toute la paroi appendiculaire dans 3 cas (lapins 10, 31, 32);

des hémorragies dans la paroi de l'anse iléale chez le lapin 11 ;

des ecchymoses localisées de la paroi appendiculaire dans 3 cas (lapins 2, 10, 26) ;

un piqueté hémorragique sous-muqueux dans 4 cas (lapins 13, 18, 24, 29);

un peu de liquide trouble ou sanguinolent dans l'abdomen dans 2 cas (lapins 30, 31) ;

des adhérences de la pointe dans 1 cas (lapin 8) ;

un abcès de la paroi abdominale dans 3 cas anciens (lapins 16, 28) ;

et enfin l'absence de toute lésion macroscopique chez 12 animaux.

Examens histologiques. — Notre but n'est pas de détailler ici un par un nos protocoles histologiques, ni d'insister sur la morphologie de lésions élémentaires connues de tous. Nous avons dit que la corrélation entre la durée de l'expérience et l'intensité des lésions était imprécise, illogique ; aussi bien, ce que nous avons cherché, c'est à saisir le passage de lésions congestives et hémorragiques pures, que la vaso-constriction expérimentale devait provoquer presque à coup sûr, aux lésions inflammatoires exsudatives et à la suppuration. Aussi diviserons-nous nos constatations en plusieurs groupes :

1° Les lésions congestives du méso-appendice ne manquent jamais dans les cas récents : elles sont caractérisées par la dilatation extrême de la veine (15 cas), par la dilatation également intense et la thrombose des lymphatiques (12 cas).

A un degré de plus, la veine est occupée par un thrombus fibrineux (4 cas), ou atteinte d'une tuméfaction localisée de sa paroi avec infiltration leucocytaire (1 cas); l'artère peut présenter des lésions d'endartérite oblitérante (1 cas). Ces lésions ne peuvent surprendre puisqu'elles siègent au point même de l'application du liquide utilisé.

Les lésions congestives peuvent demeurer limitées au méso, mais elles peu-

vent aussi s'étendre à toute la circonférence séreuse (3 cas) ; elles peuvent gagner la tunique musculaire (2 cas), les capillaires qui circulent entre les follicules clos (6 cas), ceux de la muqueuse (2 cas).

Dans 5 cas, il existait de plus des suffusions hémorragiques, atteignant toute l'épaisseur de la paroi dans toute la hauteur de l'appendice (1 cas), ou sous forme de taches ecchymotiques limitées (3 cas) ; ou bien c'est une seule tunique de la paroi qui a saigné, et ce sont alors les follicules clos (7 cas) et la muqueuse (3 cas) qui sont le siège de ces hémorragies.

Ajoutons que lorsque, pour les raisons de topographie vasculaire que nous avons déjà soulignées, c'est l'anse iléale qui a retenti plus que l'appendice, ces lésions y prennent des aspects identiques.

2° Dans un second groupe de cas, la leuco-diapédèse existe, soit en association avec les hémorragies, soit à l'état de pureté ; on voit alors des polynucléaires s'insinuer au voisinage des vaisseaux entre les mailles du méso (5 cas), dans la partie centrale des follicules clos (4 cas), à la surface de la muqueuse (2 cas). Dans 1 cas (lapin 31), l'appendice adhérait à l'anse iléale et le péritoine était épaissi en ce point par un épanchement fibrineux riche en polynucléaires qui s'insinuaient entre les fibres de la musculeuse.

Nous n'avons jamais trouvé de pus en abondance dans la cavité centrale de l'appendice ; quand l'infiltration leucocytaire existe, elle domine dans les couches externes de la paroi. Par contre les follicules clos peuvent être atteints de nécrose franche dans les cas récents (2 cas), et leur atteinte fréquente se manifeste bien par l'hyperplasie réticulaire très marquée qui existait chez 3 animaux morts le lendemain de l'intervention (lapin 23), le 4e jour (lapin 24), le 9e jour (lapin 30).

La muqueuse proprement dite peut porter des lésions de nécrose hémorragique totale (lapin 10) ou parcellaire (lapin 13, 18) ; ce sont alors des suffusions hématiques d'étendue variable, dissociant l'épithélium, parfois cernées par une zone de réaction cellulaire ; la muqueuse peut aussi être franchement nécrotique comme chez le lapin 31, certains segments de la paroi appendiculaire ayant perdu, même en profondeur, toute colorabilité.

Notons que chez cet animal qui a été autopsié aussitôt mort, et qui présentait des lésions franchement nécrotiques et suppurées, les colorations par le gram n'ont révélé la présence d'aucun microbe, sauf dans le contenu fécal de la cavité centrale.

Signalons aussi que chez les 4 animaux ayant reçu une injection de pilocarpine, les lésions macroscopiques avaient paru, pendant l'intervention, moins vives que chez les autres ; sur coupes, à côté de l'hypersécrétion attendue de la muqueuse appendiculaire, nous avons observé dans 2 cas une hyperplasie considérable des plexus ganglionnaires de la tunique musculaire, avec vacuolisation cellulaire et infiltration leucocytaire discrète. Ce fait est-il à retenir ? Nous ne le saurons qu'après avoir multiplié ces essais.

Enfin, nous avons vu la sclérose survenir dans plusieurs cas : chez le lapin 30, tué le 9 jour, sous forme d'un épaississement net du méso ; chez le lapin 28, tué le 17e jour, sous forme de travées annulaires entourant les follicules clos ; chez les lapins 8 (mort le 18e jour) et 7 (tué le 75e jour), sous forme de petits îlots de péritonite plastique.

C'est ainsi que nous avons vu évoluer chez le lapin, après la vaso-constriction provoquée des vaisseaux appendiculaires, des lésions d'abord vasculo-sanguines qui, dans 1 cas, ont pris l'aspect d'un infarcissement massif ; dans 4 cas, celui de taches ecchymotiques localisées de la paroi. Nous avons vu ces lésions s'accompagner d'une exsudation inflammatoire dans 6 cas, et nous avons noté la présence de lésions de sclérose dans 4 cas.

Nous ne prétendons pas avoir reproduit chez ces animaux un syndrome clinique superposable à l'appendicite humaine ; cependant, si chez

un animal dont l'artère appendiculaire n'est pas terminale, la vaso-constriction suffit à provoquer des lésions aussi intenses, qui, saisies après la première période de stase, sont des lésions inflammatoires exsudatives banales susceptibles d'évoluer avec le temps vers la sclérose, on peut se demander si chez l'homme de tels mécanismes n'interviennent pas, et s'il n'existe pas des nécroses hémorragiques reconnaissant une origine purement neuro-végétative.

(Travail du service de M. le docteur Mondor, à l'Hôpital Bichat.)

Discussion. — *M. G. Caussade.* — Sous l'inspiration de mon maître, le professeur Dieulafoy, j'ai fait des expériences qui semblent bien expliquer la gravité de certaines appendicites. Se recommandant des travaux de Klecki, elles sont basées sur la notion du vase clos de Talamon, surtout de celle de la cavité close.

Ainsi, la comparaison de la virulence et de la toxicité de la symbiose microbienne contenue dans la cavité close se chiffrait, chez les cobayes inoculés avec cette symbiose, par leur mort en 48 heures, tandis que ceux inoculés avec la symbiose microbienne prise dans le segment de l'appendicite situé en dehors de la cavité close, mouraient en une ou deux semaines. Expériences faites soit directement avec le liquide retiré immédiatement avec une seringue, soit avec la symbiose microbienne en culture. Mêmes résultats (et encore plus nets) avec ces mêmes cultures filtrées sur bougie Chamberland.

On comprend donc la toxi-infection des appendicites aiguës.

En dernière analyse, faisons observer que l'appendice, chez l'homme, se prête certainement plus que tout autre segment de l'intestin aux conditions requises pour donner naissance à une cavité close à cause de l'exiguïté de son canal. — Du point de vue anatomique, il faut considérer deux sortes de lésions : — celles inflammatoires pures, ou mécaniques, qui créent la cavité close, et celles plutôt dégénératives, consécutives à l'exaltation de la virulence de la symbiose microbienne contenue dans cette cavité.

Mlle Gauthier-Villars. — Nous n'ignorions certes pas, comme nous le disions en commençant, les beaux travaux expérimentaux de l'école de Dieulafoy. C'est précisément parce que nous cherchions à utiliser un procédé expérimental, qui ne fut ni mécanique ni infectieux, que nous ne pouvions y insister dans le cadre d'une brève communication.

FISTULE BILIAIRE SPONTANÉE AVEC MIGRATION DE CALCUL DANS LA PAROI

par

Y. Adle.

Nous avons l'honneur de présenter à la Société Anatomique un cas de fistule spontanée de la vésicule biliaire.

OBSERVATION. — Il s'agit d'un homme de cinquante-six ans entré dans le service de notre maître Moure, le 27 novembre 1935.

Le malade est envoyé par son chirurgien, pour une fistule située dans l'hypocondre droit à 3 centimètres au-dessus et en dedans de l'épine I. A. S.

L'orifice est au centre d'une dépression rougeâtre. Il s'en écoule une sérosité claire. Le stylet pénètre environ à 1 centimètre.

C'est en mars 1935 que le malade a remarqué une petite tuméfaction du volume d'une noisette au-dessous du rebord costal droit, tuméfaction absolument indolore.

Deux mois après, la tumeur a augmenté de volume, est devenue rouge, saillante, douloureuse et s'est fistulisée.

A ce moment, il s'en serait écoulé du liquide épais, jaunâtre, puis progressivement, l'orifice de la fistule s'est rétréci et le liquide est devenu clair.

L'interrogatoire à cette période avait décelé quelques petites crises de coliques hépatiques.

Une radiographie pratiquée à cette période montrait une image annulaire de la grosseur d'une pièce de 50 centimes, située à 3 centimètres en dehors du bord droit de L_2.

Malgré la radiographie, le médecin du malade, se basant sur les caractères de la fistule et du liquide qui s'en écoulait, avait porté le Δ de fistule tuberculeuse d'origine costale.

Deux mois après, le malade est entré dans le service du professeur agrégé Moure.

L'examen à cette période montrait, en dehors de la fistule, un bon état général.

Foie : volume normal, indolore, pas de point vésiculaire.

Rate : non percutable.

Le reste de l'examen est négatif.

Une radiographie montre une image comparable à celle déjà décrite.

Après ingestion de tétraiode, la vésicule n'est pas injectée. Une injection lipiodolée de la fistule donne peu de renseignements. Le liquide, après un trajet de 1 centimètre, s'étale sous la paroi, puis remonte, se dirigeant vers la onzième côte.

Une intervention exploratrice est décidée.

Première intervention. — Excision au bistouri électrique de la fistule avec son orifice cutané. On la dissèque, elle s'enfonce dans la paroi. On encoche le bord exerne du muscle droit. On sent alors une induration profonde qui fait présager l'existence d'un calcul. On fend les plans fibreux et on extrait un gros calcul à facettes ; il est dans une loge à parois fongeuses, entouré de pus. Le doigt s'enfonce dans un pertuis étroit qui communique vraisemblablement avec la vésicule dans laquelle on trouve un calcul qui est extrait après morcellement. On place un drain dans ce pertuis, une mèche dans la plaie. On laisse tout ouvert.

Les suites opératoires furent simples et une deuxième intervention fut pratiquée le 21 février 1936. On fit l'ablation de la vésicule qui était petite, à paroi très épaisse et contenait un petit calcul.

A la suite de cette seconde intervention, la guérison fut obtenue en vingt jours. Depuis, le malade se porte parfaitement bien.

Nous rapportons cette observation à cause de sa rareté. En effet, nous n'avons trouvé aucun cas semblable dans la littérature. Remarquons la difficulté du diagnostic malgré l'injection de lipiodol. Le bon résultat obtenu peut être un argument en faveur d'une intervention en deux temps.

SUR LA SIGNIFICATION DU LIGAMENT SPINO-GLÉNOÏDIEN

par

H. Rouvière.

Le ligament spino-glénoïdien ou ligament transverse scapulaire inférieur est un faisceau fibreux, à peu près constant, aplati dans le même sens que l'épine de l'omoplate, et tendu entre cette saillie osseuse et le manchon capsulaire de l'articulation scapulo-humérale (fig. 1).

Il s'attache en dedans au bord externe de l'épine de l'omoplate. Il se porte de là en dehors et se termine sur le versant interne de la gouttière

FIG. 1.

FIG. 2.

creuse sur la face postérieure du col de l'omoplate et sur la partie voisine de la capsule articulaire, en regard du fibro-cartilage glénoïdien. Bien souvent des faisceaux du ligament se prolongent sur la face postérieure du manchon capsulaire, le long de l'interstice qui sépare l'un de l'autre les muscles sus-épineux et sous-épineux. Le ligament spino-glénoïdien passe donc au-dessus de la gouttière du col de l'omoplate, et par conséquent au-dessus des vaisseaux et nerfs sus-scapulaires qui cheminent dans cette gouttière.

Son bord supérieur se divise en deux lames : l'une antérieure, l'autre postérieure; ces lames se confondent avec les fascias de revêtement des muscles sus et sous-épineux qui passent l'un en avant, l'autre en arrière du ligament (fig. 2).

Autant que je sache, la signification du ligament spino-glénoïdien n'a

pas encore été déterminée. Il est cependant facile de la reconnaître par l'examen du ligament ou de ce qui en tient lieu, sur des sujets adultes de fœtus et des nouveau-nés. On constate ainsi que le ligament spino-glénoïdien résulte de la transformation fibreuse du tissu conjonctif compris entre les muscles sus et sous-épineux dans la région où ces muscles sont juxtaposés, c'est-à-dire entre le bord externe de l'épine de l'omoplate et l'attache humérale de leurs tendons.

FIG. 3.

Sur un nouveau-né à terme et sur un fœtus qui mesurait 26 centimètres du vertex au coccyx, j'ai vu les deux fascias distincts l'un de l'autre et j'ai pu, avec une sonde, les séparer sans peine, de haut en bas, jusqu'à leur bord inférieur sus-jacent aux vaisseaux sus-scapulaires, où les deux fascias paraissaient unis l'un à l'autre (fig. 3).

FIG. 4.

Sur plusieurs fœtus à terme, les deux fascias étaient confondus en une seule membrane encore peu résistante (fig. 4). Sur deux autres nouveau-nés, ainsi que sur un adulte, cette membrane mince présentait à sa partie inférieure quelques fibres conjonctives tendues entre l'épine et l'articulation, et qui représentaient une ébauche du ligament.

Sur un autre nouveau-né à terme, le ligament spino-glénoïdien était déjà bien formé et constitué par des faisceaux assez solides pour résister

à la pression exercée par une sonde cannelée passée au-dessous du ligament et avec laquelle on pouvait soulever le tronc du sujet.

On a vu plus haut comment le ligament se présente chez l'adulte dans la plupart des cas.

Ce qui précède montre que le ligament spino-glénoïdien provient de l'épaississement et de la transformation fibreuse du tissu conjonctif compris entre les muscles sus et sous-épineux, en particulier des fascias de ces deux muscles, fixés en dedans sur l'épine de l'omoplate, en dehors sur le versant interne de la gouttière creusée sur la face postérieure du col de l'omoplate et sur le manchon capsulaire. Ces fascias et le tissu conjonctif compris entre eux sont constamment tiraillés dans divers mouvements de l'épaule, en particulier dans les mouvements de rotation en dedans et d'adduction du bras. Le tissu soumis à ces tractions s'organise en tissu fibreux dont les faisceaux s'orientent dans la direction des tractions qui s'exercent sur eux.

REIN ECTOPIQUE

par

I. Iancu (Assistant).

Il s'agit d'un rein droit ectopique trouvé sur un cadavre juif de sexe masculin adulte. D'après la classification de X. Delore (1902), nous avons affaire à un rein ectopique en situation abdomino-pelvienne-prépromontorienne à peu près médiane.

Etant donné la situation du rein, nous trouvons intéressant de relater aussi succinctement que possible le rapport avec les artères de la région. Ainsi nous trouvons les suivantes anomalies :

L'aorte abdominale se divise en deux iliaques primitives au niveau du milieu de la troisième vertèbre lombaire. En revanche, les iliaques primitives sont plus longues que d'habitude, la division en iliaque externe et interne gardant sa place normale. Les deux artères iliaques primitives coiffent le pôle supérieur et les bords du rein.

L'artère sacrée manque. Les artères rénales prennent naissance par un tronc commun à la face antérieure de l'ogive décrite par la division de l'aorte en deux iliaques. Ce tronc rénal, après un trajet vertical descendant de 1 centimètre, se divise en deux branches qui passent entre les iliaques primitives et les bords de la moitié supérieure du rein, et

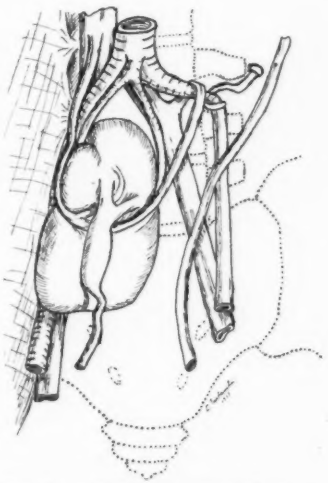

FIG. 1. — *Rapports vasculaires.*

vont dans les sillons qui se trouvent sur le milieu des deux bords du rein, pour pénétrer dans le hile situé sur la face antérieure. La veine rénale droite passe devant l'artère rénale droite, devant l'artère iliaque primitive droite, pour se jeter dans la veine cave inférieure au-dessus du niveau de la bifurcation aortique.

La veine rénale gauche passe devant l'artère rénale gauche, devant l'artère iliaque primitive gauche, contourne le bord externe et une partie de sa face postérieure pour se jeter dans la veine iliaque gauche en situation postéro-interne avec l'artère iliaque primitive. Elle décrit ainsi

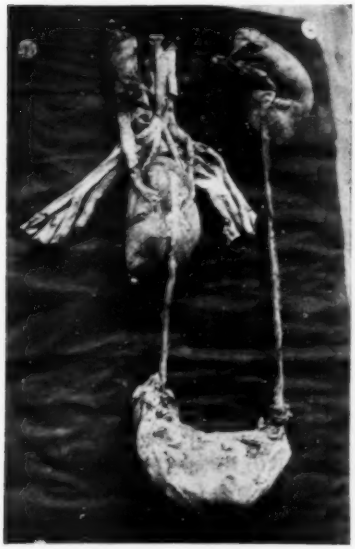

Fig. 2. — *Situation des uretères.*

Fig. 3. — *Aspect pyélographique.*

une boucle presque complète autour de l'artère iliaque primitive. En ce qui concerne le rein, il est aplati d'avant en arrière et présente un pôle supérieur abdominal au niveau du bord supérieur de la quatrième vertèbre lombaire, — un pôle inférieur pelvien en rapport avec la face antérieure du sacrum.

Le bord gauche du rein en rapport avec le bord gauche des vertèbres lombaires et le sacrum, le bord droit dépasse les vertèbres lombaires et, au niveau du pelvis, touche l'articulation sacro-iliaque droite. La face postérieure presque régulière se moule sur les reliefs osseux vertébro-promonto-sacrés.

La face antérieure présente un hile médian formé de quatre sillons disposés en croix. Les sillons longitudinaux sont occupés par un bas-

sinet réduit et les sillons horizontaux sont vasculaires. L'aspect de la face antérieure ainsi divisée est lobulé, gardant ainsi ce caractère fœtal.

L'uretère droit (fig. 2), dont la longueur est réduite à 14 centimètres, va droit vers la vessie pour s'aboucher à l'endroit normal. Le rein gauche en bonne place présente une rotation sur l'axe longitudinal, ainsi que son hile devient antérieur, la partie supérieure de l'uretère passant devant le pôle inférieur du rein. Cette rotation rénale a une grande importance en clinique, surtout quand il s'agit d'interpréter une image pyélographique anormale (fig. 3), — image qui peut être prise pour un cancer du rein. Au point de vue chirurgical, nous tenons seulement à attirer l'attention sur les difficultés à surmonter quand on sera obliger d'enlever un rein ectopique pathologique et dans une pareille situation.

(Laboratoire d'Anatomie topographique de Jassy [Roumanie].
Professeur : docteur I. Nubert.)

SUR UN CAS DE MULTIPLES FAUX KYSTES PARACÆCAUX

par

le Médecin - Lieutenant-Colonel P. Roques (Professeur)
et le Médecin - Capitaine J. Brunati (Assistant).

G. A..., sous-officier, avait présenté une crise appendiculaire, avec tumeur de la fosse iliaque droite, en 1933. Traité par le repos et la glace dans le poste isolé de la Guinée française où il se trouvait, il vient, le 27 février 1937, faire vérifier sa fosse iliaque droite et enlever son appendice (ou ce qu'il en reste) avant de retourner aux colonies.

Le ventre ouvert, on découvre :

1° Sur la face antérieure du cæcum, une petite masse tumorale en sablier ou en cacahuète de volume global d'une grosse noisette, adhérente à une bride épiploïque par son pôle supérieur. Cette tumeur est de couleur blanchâtre, ou plutôt jaunâtre; de consistance élastique, elle tient à la paroi intestinale par sa surface postérieure implantée sur une bosselure cæcale externe. Sur le bas fond cæcal, on aperçoit également 3 granulations du volume d'un grain de mil, de même couleur et de même consistance; elles sont clivées facilement, ainsi que la tumeur majeure, d'avec la paroi cæcale.

Enfin, siégeant également sur une bosselure cæcale externe, à la limite du cæcum et de l'ascendant, on remarque une plaque épaisse sessile impossible à pédiculiser, littéralement incluse dans les tuniques externes de la paroi cæcale et présentant quelques analogies avec une grosse plaque de xanthélasma.

L'appendice est descendant en position normale et se trouve être macroscopiquement sain.

Voici l'examen anatomo-pathologique très complet qu'a bien voulu faire pour nous M. le professeur Mosinger.

FORMATION PSEUDO-KYSTIQUE PARACÆCALE (examen histo-pathologique de M. le professeur Mosinger). — Il s'agit d'une formation à contours arrondis, centrée par une cavité irrégulière, et dans laquelle on peut distinguer, de dedans en dehors, quatre couches successives :

1° La zone centrale est représentée par une cavité anfractueuse, bordée par une substance nécrotique pulvérulente ou grossièrement granuleuse, éosinophile ou amphophile, dans laquelle on peut reconnaître, de ci de là, des noyaux cellulaires pycnotiques. Absence totale, sur tout le pourtour de la cavité, d'épithélium.

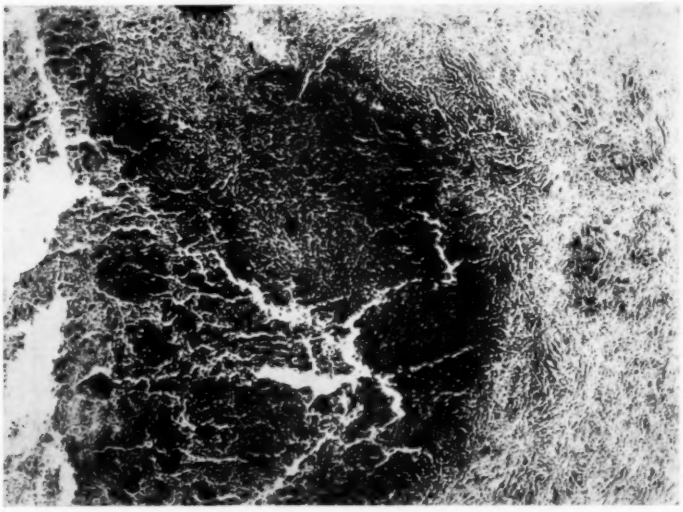

FIG. 1. — *Magma nécrotique central.*

2° La seconde est constituée essentiellement par un tissu conjonctif collagène et hyalin, formé de fibres, de lamelles et de plages d'une substance fondamentale, éosinophile ou claire, dans laquelle on ne voit que d'exceptionnels fibroblastes. Absence de tout infiltrat inflammatoire.

3° La troisième zone est représentée par un tissu conjonctif constitué de très nombreux néovaisseaux distendus, souvent remplis de polynucléaires, de traînées fibroblastiques et de nombreux amas de cellules réactionnelles, notamment de lymphocytes et de plus rares polynucléaires. Pas de cellules géantes, ni de cellules épithélioïdes.

4° La couche périphérique est un tissu épiploïque contenant, dans ses strates internes, des éléments inflammatoires.

En résumé, il s'agit d'une formation pseudo-kystique à centre nécrotique, à périphérie inflammatoire et à paroi moyenne scléreuse et hya-

line. Par ailleurs, elle se trouve entourée de tissu épiploïque d'accolement.

L'état inflammatoire chronique dont elle est le siège ne permet pas un diagnostic histologique certain.

Un examen histo-pathologique (docteur Montel, chef de laboratoire de la XVe région), antérieur à celui de M. Mosinger, reconnaît aux petites formations pseudo-kystiques la même constitution histologique qu'au faux kyste majeur. Il signale en outre la présence de pigment hématique dans la masse abiotique centrale, en quantité importante.

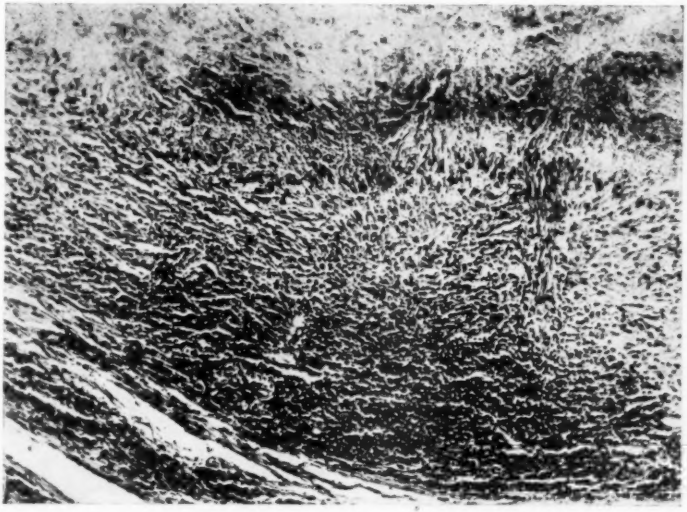

FIG. 2. — *Zone moyenne fibreuse et zone externe infiltrative.*

A la suite de son étude microscopique, M. Mosinger *émet deux hypothèses* pouvant expliquer la présence de ces formations anormales :

I. NODULE INFLAMMATOIRE PÉRITONÉAL. — Progressivement arrondi par la mécanique abdominale.

II. KYSTE ENTÉROÏDE SECONDAIREMENT INFLAMMATOIRE. — Le siège de la production pathologique doit y faire penser. Par ailleurs, l'inflammation de kystes entéroïdes paracæcaux avec disparition complète de l'épithélium central a été décrite; enfin l'absence de fibres musculaires lisses dans la paroi ne plaide pas contre cette conception, car ces fibres font défaut dans de nombreux cas de kystes entéroïdes (1).

(1) Cas de Y. BOURDE et P. MOSINGER : *Journal de Chirurgie*, 1937.

Rapportant l'observation de ce malade conjointement à un cas typique de typhlite à la Société de Chirurgie de Marseille, nous avions admis la possibilité de lésions résiduelles de typhlite aiguë secondairement enkystées.

Et nous nous exprimions ainsi :

« Nous admettrions volontiers la pathogénie suivante : typhlite aiguë « à forme congestive en 1933, traitée par le repos et la glace. Régression « lente des accidents aigus. Petits extravasats sanguins sous-séreux cer- « tainement infectés, réaction hyperplasique du tissu conjonctif périto- « néal, conduisant à l'enkystement. »

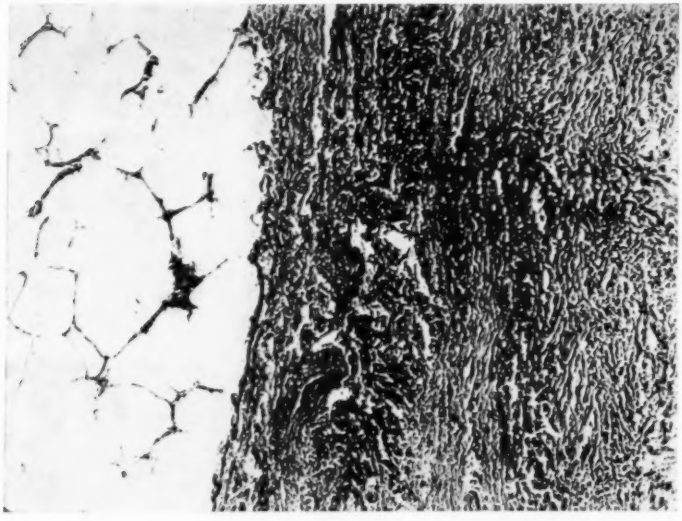

FIG. 3. — *Zone externe vasculaire et très infiltrée ; épiploon accolé.*

Nous nous rapprochions ainsi de l'hypothèse de M. Mosinger : « Nodule inflammatoire péritonéal. »

En réalité nous pensions, « sous-péritonéal ».

Reprenons systématiquement les *hypothèses soulevées par de telles formations*, pour ne retenir que celle qui comporte le faisceau, de fait le plus important :

I. TUBERCULOSE, SYPHILIS, PARASITOSE, ont été éliminées par l'ex-histopathologique.

II. KYSTE ENTÉROÏDE SECONDAIREMENT INFLAMMATOIRE (hypothèse de M. Mosinger).

A) *Plaide en faveur de cette hypothèse* : *Le siège*, « la région iléo-cæ-

cale est le siège de prédilection de ces kystes », et les kystes sous-séreux sont les plus fréquents (1).

B) *Ne sont pas contre cette hypothèse les faits suivants* : 1° L'absence de communication avec la lumière intestinale (grande majorité des cas). Cependant, Carle Drennen a noté que les kystes de la région iléo-cæcale ont des connexions absolument intimes avec les parois intestinales et, d'autre part, il peut paraître surprenant qu'aucune des cinq formations observées n'ait conservé de relation avec la lumière intestinale.

2° Les petites dimensions (plusieurs cas) (Drennen).

3° L'absence de fibres musculaires lisses et l'absence de tout revêtement muqueux, qui se voient surtout dans les cas de kystes extra-intestinaux; or, c'est le cas.

4° La présence d'un magma nécrotique central : bien que le contenu des entérokystomes ne soit que très exceptionnellement purulent ou nécrotique.

C) *Paraissent contre cette hypothèse* : 1° Le nombre des formations localisées sur un étroit espace.

2° Le fait qu'aucune de ces formations ne siège au voisinage d'une frange épiploïque et l'absence de diverticules cæcaux d'ailleurs rarement découverts, alors que Y. Bourde et Mosinger admettent que les kystes entéroïdes ont une origine diverticulaire *constante*.

3° Le silence clinique de ces formations pathologiques, alors que ces sortes de tumeurs ne sont presque jamais muettes et qu'elles peuvent entraîner un « syndrome douloureux chronique » (2).

III. Les tumeurs inflammatoires du cæcum qui intéressent la paroi cæcale elle-même, que la muqueuse soit intacte ou non, sont toujours assez volumineuses; elles intéressent le plus souvent la face postérieure du cæcum (3).

A propos d'un cas de typhlite phlegmoneuse E. Roentzey et J. Jaki s'expriment ainsi : « Les 9/10 des inflammations aiguës de la région iléo-cæcale ont l'appendice pour point de départ... » Il n'en est pas moins vrai que l'on peut rencontrer des inflammations aiguës de la paroi cæcale. A l'autopsie d'un cas répondant à ce type de lésions, ils ont constaté au microscope que : l'épithélium a disparu, sauf les tubes glandulaires; la *muscularis mucosæ* et la sous-muqueuse étaient infiltrées; les espaces lymphatiques étaient gorgés de lymphocytes à noyaux polymorphes, et que la musculeuse était dissociée; de telles lésions intéressaient donc, dans sa totalité, la paroi cæcale, et il semblerait admissible que, très localisées et régressives, elles aient affecté à très longue échéance un type pseudo-kystique.

Il s'agirait en somme de *lésions inflammatoires résiduelles de la paroi cæcale, ectasiées par suite de la déficience locale d'une musculeuse dissociée, et secondairement autonomes.*

Dans cet ordre d'idées et par rapprochement, on pourrait également penser aux kystes appendiculaires devenus autonomes.

(1) Y. Bourde et Mosinger.
(2) Roentzey et Jaki.
(3) J.-A. Bargen et Minard, F. Jacobs.

IV. Kyste appendiculaire secondairement autonome. — N'était-ce la multiplicité des pseudo-kystes et leur latence, nous aurions volontiers pensé à cette hypothèse :

1° Une ectasie muqueuse peut se produire à travers une faille de la musculeuse, il se formerait ainsi un diverticule sous-séreux susceptible d'évoluer pour son propre compte.

2° Le même phénomène peut se produire par suite *d'une destruction inflammatoire des couches musculaires de la paroi appendiculaire* : « Si « la muqueuse est détruite, nous avons un faux diverticule inflammatoire « formé par l'ancienne cavité de l'abcès sans revêtement muqueux. » (Grynfeltt et Chauvin [1].)

Biancheri (2) a bien décrit l'exclusion de ces formations kystiques appendiculaires. Ces faits pourraient, aussi bien, être reconnus au niveau du cæcum.

Rapportant l'observation de notre malade, conjointement avec un cas typique de typhlite aiguë, nous avons eu la pensée qu'il *devait s'agir de lésions résiduelles sous-séreuses, reliquats des phénomènes inflammatoires aigus présentés par le malade trois années auparavant.*

En effet, cet homme a eu, en 1933, « une crise aiguë douloureuse de la fosse iliaque droite, diagnostiquée alors appendicite aiguë ». Traité par le médecin du poste de Kindia (Guinée), par des applications de glace et une diététique appropriée, il reste alité un mois durant. On pouvait alors sentir, à la palpation, une tumeur plus ou moins arrondie, dans la fosse iliaque droite.

Malgré ces accidents aigus, il n'a pas présenté de vomissement et est allé assez régulièrement à la selle.

Depuis ces *événements, il n'a plus souffert du flanc droit et n'a présenté aucun trouble digestif*; l'opération qu'il réclame relève simplement d'une idée de prudence; à peine, à une pression très appuyée, peut-on réveiller une sensation désagréable dans la profondeur.

A l'intervention, *l'appendice est apparu macroscopiquement* sain ; l'examen histo-pathologique n'a révélé qu'une légère infiltration des tuniques.

Ces constatations se rapportent assez à des accidents de typhlite pour que ce diagnostic rétrospectif mérite d'être retenu. D'autre part, les formations pathologiques étudiées se trouvent sur le territoire anatomique de l'artère cæcale antérieure dont on connaît les rapports avec la circulation appendiculaire. Ce fait expliquerait la présence de pigment hématique en abondance dans les cavités pseudo-kystiques, par les suffusions hémorragiques localisées, consécutives aux troubles circulatoires régionaux, constants au cours des typhlites.

Enfin, les observations de typhlite ne sont pas rares, où la *muqueuse était intacte, alors que la musculeuse et la séreuse étaient sphacélées ou en voie de sphacèle* (3). Il est permis d'admettre qu'il se produirait alors une ectasie secondairement autonome aboutissant à une *formation pseudo-kystique par disparition du revêtement épithélial.*

Et nous retrouvons l'*hypothèse III* : 1° Abcès des tuniques cæcales.

(1) Grynfeltt et Chauvin : *Archives Maladies de la Digestion*, 1920, p. 520.
(2) Biancheri : *Archivio italiano di Chirurgie*, 1930, p. 722.
(3) Pelle et Polliasson : *Revue de Chirurgie*, 1931, p. 146.

2° Ectasies locales de ces tuniques par déficience de la musculeuse dissociée.

3° Autonomie secondaire de ces ectasies par processus cicatriciel des parois cæcales et régularisation des formes par la mécanique endopéritonéale. Destruction inflammatoire du revêtement épithélial : constitution de néoformations pseudo-kystiques.

Nous avons pensé qu'il serait intéressant de faire connaître ces lésions pseudo-kystiques du cæcum dont *la rareté paraît être grande*, puisque nous n'avons retrouvé, dans la littérature de ces quarante dernières années, aucun cas qui puisse leur être superposable.

L'étude anatomo-pathologique de M. Mosinger, accompagnée de ses très belles microphotographies, donne un intérêt tout particulier à cette étude en lui évitant de demeurer trop abstraite.

Nous remercions vivement leur auteur de son désintéressé concours.

(Travail de la Clinique chirurgicale
de l'Ecole d'Application du Corps de Santé colonial, Marseille.)

BIBLIOGRAPHIE

1. Bourde (Y.), Mosinger (P.-M.) : « Les Kystes entéroïdes » (bonne bibliographie sur les entéroyatomes). (*Journ. de Chirurgie*, 1937.)
2. Bargen (J.-A.), Minard et Jacobs (F.) : « Les tumeurs inflammatoires du cæcum. » (*Archiv. of Surg.*, 1930, p. 832.)
3. Drennen (Carle) : « Le kyste de la région iléo-cæcale. » (*Archiv. of Surg.*, 1931, p. 106.)
4. Roentzey et Jaki : « Phlegmon primitif du cæcum. » (*Zentralblast fur Chir.*, 1928, p. 1223.)
5. Peltier : « Kystes et diverticules de l'appendice. » (*Thèse*, Paris, 1924.)
6. Biancheri : Kystes de l'appendice vermiforme. » (*Archiv. ital. di Chir.*, 1930, p. 730.)
7. Pellé et Polliasson : « Appendicite et typhlite. » (*Revue de Chirurgie*, 1931, p. 146.)
8. Grynfeltt et Chauvin : « Diverticule inflammatoire de l'appendice (considérations). » (*Archiv. des Mal. de la Digest.*, 1920, p. 520.)

Le Gérant : F. Amirault. F. SOULISSE-MARTIN, IMP. - NIORT